Schröder

Histologie und Histopathologie des Nervensystems

221021289333

Med
K35323

M H Gordon

Einführung

in die

Histologie und Histopathologie

des

Nervensystems.

Acht Vorlesungen

von

Dr. Paul Schröder
Privatdozent,
Oberarzt der Kgl. psychiatrischen und Nervenklinik zu Breslau.

Verlag von Gustav Fischer in Jena.
1908.

Alle Rechte vorbehalten.

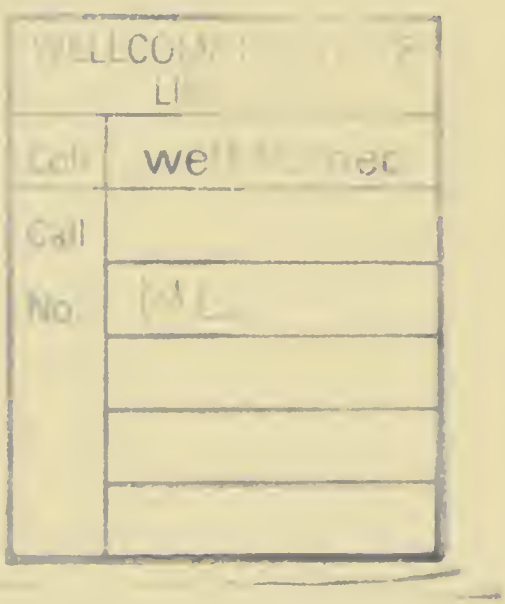
WELLCOME
LI
Coll
Call
No.

Vorwort.

Die folgenden Vorlesungen machen nicht den Anspruch darauf, eine vollständige Darstellung alles dessen zu geben, was über die Histologie und die Histopathologie des Nervensystems bekannt ist. Sie sind eine Reihe von Semestern hindurch gehalten worden als einleitende Vorträge für die Demonstration mikroskopischer Präparate am Projektionsapparat. Sie behandeln im wesentlichen eine Auswahl von allgemeinen richtunggebenden Fragen; histologische und histopathologische Einzelheiten sind nur da, wo es unerläßlich erschien, eingehender geschildert worden. Von der Beigabe von Abbildungen ist abgesehen worden; Abbildungen haben Wert nur, wenn sie zahlreich und gut sind, sie sind dann aber ohne erheblichen Kostenaufwand nicht zu besorgen. Die Literaturangaben enthalten möglichst viele Hinweise, wo im einzelnen gute Abbildungen zu finden sind. Histologisch-technische Fragen sind an vielen Stellen in den Kreis der Erörterungen gezogen worden; denn Auffassung und Deutung unserer Befunde sind vielfach abhängig von der Beurteilung und der Bewertung der angewandten Untersuchungsmethoden.

Die Vorträge sollten ursprünglich lediglich die Histopathologie des Nervensystems zum Gegenstand haben, es stellte sich aber bald heraus, daß Auseinandersetzungen darüber nicht möglich sind ohne vorherige Einigung über die Auffassung vom normalen histologischen Aufbau des Nervengewebes. Diesen Aufbau als bekannt vorauszusetzen ging nicht an bei der Lückenhaftigkeit dessen, was wir zurzeit sicheres darüber wissen, und bei der Verschiedenheit, mit welcher die vielfach noch sich widersprechenden Befunde in den histologischen Einzelheiten gedeutet werden. Es ist deshalb dem pathologischen Teil ein histologischer voraufgeschickt worden, der einen gewissen Anspruch auf Abrundung und Selbständigkeit macht,

so daß er auch von demjenigen benutzt werden kann, der sich für pathologische Fragen weniger interessiert.

Bei dem heutigen Stande unserer Kenntnisse von Histologie und Histopathologie des Nervensystems muß der Versuch einer Darstellung, die einheitlich und nicht lediglich eine Zusammenstellung der Literatur sein will, notwendigerweise eine stark subjektive Färbung erhalten. Diese subjektive Färbung ergibt sich bereits aus der Auswahl der als wichtig und richtig anerkannten Befunde und Schlußfolgerungen anderer Autoren auf demselben Gebiete. Von der Vernachlässigung widersprechender Anschauungen ist in diesen Vorlesungen vielfach Gebrauch gemacht worden, eben weil eine knappe einheitliche Besprechung der wichtigsten Fragen, nicht eine vollständige Darstellung des ganzen Gebietes angestrebt worden ist.

Der mit dem Gegenstande Vertraute wird den Einfluß der Forschungen Nissls auf die Behandlung des Stoffes und auf die Auswahl der Themata leicht erkennen. Nissls Arbeiten bilden die Grundlagen eines großen Teiles der ganzen Darstellung. Seiner Belehrung und seinem Unterrichte verdankt der Verfasser die Freude an der Beschäftigung mit dem hier behandelten Stoffe.

Breslau, im Juni 1908.

Paul Schröder.

Inhaltsangabe.

Histologischer Teil.

Erste Vorlesung.

Seite

Einleitung. — Die Ganglienzelle. Ihre Darstellungsmethoden. Nissls Methode der Ganglienzellfärbung, ihre Verwertbarkeit für die Pathologie. Einzelne Typen von Ganglienzellen nach der Nisslschen Färbung. Bedeutung der färbbaren Substanzportionen. Die Lehre vom Ganglienzell-Äquivalentgebilde. Die sich nicht färbenden Substanzen des Nisslbildes. Das Pigment. Der Kern. Die äußere Gestalt der Ganglienzellen 1

Zweite Vorlesung.

Die Neurofibrillen. Apáthys Befunde über Fibrillen. Bethes Mitteilungen. Die Neurofibrillen bei niederen und höheren Tieren. — Die perizellulären Apparate der Vertebraten. Die Golginetze . 12

Die Neuronenlehre 20

Dritte Vorlesung.

Die Nervenfasern. Ihr histologischer Aufbau. Unterschiede zwischen peripheren und zentralen Fasern. Regeneration von Nervenfasern. Die Untersuchungen von Reich über die peripheren Nerven . . 25

Die Neuroglia. Ihre ektodermale Abstammung. Weigerts Lehre von der Glia. Die Untersuchungen von Held; die Glia ein Synzytium. Die Glia auf dem Nisslpräparat 28

Vierte Vorlesung.

Das mesodermale Gewebe im Nervensystem, seine Mengen, sein Verhalten. Die Blutversorgung des Zentralnervensystems. Der Bau der Gefäßwände, ihre einzelnen Schichten 37

Die Lymphbahnen der Zentralorgane. Subdural-, Subarachnoideal-, Epizerebralraum. Die Lymphbahnen im Innern von Gehirn und Rückenmark; die adventitiellen und perivaskulären Lymphräume, ihre Verwechselung mit artefiziellen Schrumpfräumen 40

Der histologische Aufbau des nervösen Gewebes. Weiße und graue Substanz 46

Histopathologischer Teil.

Fünfte Vorlesung.

Seite

Allgemeine Vorbemerkungen. Lokalisatorische und histopathologische Forschungsrichtung. Wahl der Färbemethoden. Die elektiven Färbemethoden 51

Die Ganglienzellpathologie. Frühere übereilte Hoffnungen, die Veranlassungen dazu. Nissls grundlegende Arbeiten. Allgemeine Bedeutung der Ganglienzellveränderungen. Verwertbarkeit der Golgimethode für die Pathologie. Fibrillenfärbungen. Die wichtigsten Zellerkrankungstypen nach Nissl 53

Sechste Vorlesung.

Die pathologischen Veränderungen der Glia. Allgemeine Gesetze. Gliafibrillen und Gliaplasma. Die raumausfüllende Funktion der Glia, ihre phagozytäre Funktion, die gliogenen Körnchenzellen. Pathologische Gliaformen auf dem Nisslbilde. Ihre Bedeutung für die Histopathologie 62

Die pathologischen Veränderungen der Gefäßwände und des Bindegewebes. Der Begriff Arteriosklerose 71

Siebente Vorlesung.

Nervenfaserpathologie. Verschiedenes Verhalten der peripheren und zentralen Nervenfasern. Zerfall der Markscheide. Die sekundäre Degeneration. Das Wallersche Gesetz. Die histopathologischen Veränderungen bei der sekundären Degeneration peripherer Nerven, zentraler Nervenfasern. Der diskontinuierliche Markscheidenzerfall. Die sog. anämischen Herde 73

Achte Vorlesung.

Einige histopathologische Komplexe. Der ektodermale Typus, der mesodermale Typus. Die reparatorischen Vorgänge bei Blutungen, Erweichungen 85

Die Körnchenzellenfrage. Ursprung der Körnchenzellen aus der Glia, aus wuchernden Gefäßwandelementen, aus den Schwannschen Scheidenzellen 88

Einige allgemein-pathologische Begriffe. Die Lehre von der Entzündung. Die Entwicklung des Entzündungsbegriffes. Parenchymatöse und interstitielle Entzündung. Beschränkung der Bezeichnung Entzündung auf exsudative Vorgänge. Der Begriff der kleinzelligen Infiltration, die sog. perivaskulären Rundzellenanhäufungen. Die hämorrhagische Entzündung 90

Erste Vorlesung.

Einleitung. — Die Ganglienzelle.

Die Anatomie des Zentralnervensystems ist ein viel bearbeitetes Forschungsgebiet. Trotzdem sind wir noch weit davon entfernt Kenntnisse zu besitzen, welche als ausreichend für Physiologie und Pathologie zu bezeichnen wären.

Der älteste Teil unseres Wissens, die Lehre von der äußeren Gestalt, vom Bau und von der Gliederung der weißen und grauen Massen kann zurzeit als zu einem gewissen Abschluß gebracht angesehen werden. Über den Faserverlauf ist in den letzten zwei Jahrzehnten wesentlich neues nicht zutage gefördert worden, ja eine ganze Reihe von grundlegenden Fragen aus dem Gebiet der Faseranatomie hat sich bisher mit Hilfe der zu Gebote stehenden Methoden nicht lösen lassen, und insbesondere für die Großhirnhemisphären ist unser Wissen noch immer recht dürftig.

In neuerer Zeit hat sich das allgemeine Interesse wieder mehr einem anderen Zweige der Anatomie zugewendet, der feineren Histologie. Es ist in den letzten Jahren ein reiches und zum großen Teil ganz neues Beobachtungsmaterial gesammelt worden, das allerdings im einzelnen sich noch vielfach widerspricht und das wahrscheinlich noch nicht in allen Teilen als endgültig gesicherter Besitz unseres Wissens gelten darf.

Hand in Hand damit ist eine Verschiebung in den Fragestellungen für die pathologische Anatomie des Nervensystems gegangen. Die pathologische Anatomie wurde im letzten Drittel des vorigen Jahrhunderts beherrscht von lokalisatorischen und faseranatomischen Problemen, d. h. von Versuchen, den Sitz krankhafter Vorgänge genau zu bestimmen und sekundäre Degenerationen zu verfolgen, während die Histopathologie der krankhaften Vorgänge selber vernachlässigt wurde. Diese Forschungsrichtung nahm ihren Aus-

gang und stützte sich auf die von Physiologen und Anatomen gewaltig geförderte Lehre von der Lokalisation einzelner Vorgänge im Nervensystem. Neurologie und Gehirnpathologie haben dadurch einen mächtigen Aufschwung erfahren, für die Psychiatrie waren die Resultate gering. Die Rückkehr zu der während dieser Zeit fast vergessenen Histologie knüpft in erster Linie an die Namen von Karl Weigert und Franz Nissl an. Beide förderten unsere Kenntnisse von der normalen Histologie des zentralen Nervengewebes in bis dahin ungeahnter Weise, Weigert vor allem hinsichtlich der Neuroglia, Nissl hinsichtlich der Ganglienzellen, beide lehren zugleich diese neuen Kenntnisse für die Histopathologie zu verwerten.

Insbesondere gaben die Untersuchungen Nissls über Nervenzellveränderungen Veranlassung zu ganz bestimmt formulierten Hoffnungen für die Histopathologie des zentralen Nervensystems, es wurde im Anschluß an sie eine wahre Hochflut von Arbeiten hervorgerufen; Nissl selber mußte als einer der ersten vor all zu einseitiger Beachtung der Nervenzellveränderungen für die Pathologie warnen. Nissl war es dann weiter, der mit Nachdruck auf die unter dem Einfluß der Neuronenlehre anscheinend fast vergessene Tatsache hinwies, daß man auch auf dem Gebiete des Nervensystems praktische pathologische Anatomie treiben könne, und gegebenen Falles treiben müsse, ohne Rücksicht auf bestimmte Vorstellungen von der funktionellen Wertigkeit einzelner Gewebsbestandteile, daß es zunächst genüge, bestimmte pathologisch-anatomische Korrelate für bestimmte Krankheitsbilder zu sammeln, und daß dafür eventuell die Veränderungen des zu den Leistungen des Organes in keinen unmittelbaren Beziehungen stehenden Stützgewebes (der Glia und des Gefäß-Bindegewebsapparates) wichtiger und ausschlaggebender sein können, als die Veränderungen an den spezifischen, für die Funktion wichtigsten Gewebselementen (den Nervenzellen und den Nervenfasern)[1]).

Im letzten Jahrzehnt ist dann der Streit um die Neuronenlehre gefochten worden. Er begann mit dem Bekanntwerden der Apáthyschen Neurofibrillen; bis dahin als gesichert geltende Vorstellungen vom Bau des Nervensystems wurden bezüglich ihrer Richtigkeit in Zweifel gezogen. Gleichzeitig modifizierte und erweiterte Held unsere Kenntnisse von der Neuroglia, Reich die vom Bau der markhaltigen

1) Vgl. Nissl, Zentralbl. f. Nervenheilkunde u. Psychiatrie, 1903, S. 519.

Nervenfasern, manche andere neue Einzelheiten gesellten sich hinzu. So kommt es, daß in der normalen Histologie des Nervensystems vieles im Fluß, die Mehrzahl unserer Kenntnisse schwankend geworden zu sein scheint. Die pathologische Histologie kann die neuen Befunde am normalen Gewebe erst zum Teil verwerten, aber trotzdem hat sie gerade in den letzten Jahren sich neu zu beleben begonnen, und hat ungeachtet der Kürze der Zeit bereits wertvolle Resultate hervorgebracht, Resultate selbst für die bis dahin am wenigsten geförderte pathologische Anatomie der Geistesstörungen.

Wollen wir diese Fortschritte verstehen, so werden wir uns zunächst darüber verständigen müssen, was wir als gesicherten Besitz unseres Wissens vom normalen Aufbau des nervösen Gewebes betrachten dürfen. Später werden uns die histologischen Studien an pathologischen Objekten mancherlei Fingerzeige für die Richtigkeit dieser Anschauungen geben.

Unter den Bauelementen des Nervengewebes, welche wir zunächst einzeln und gesondert, dann in ihren Wechselbeziehungen und in ihrer Zusammenfügung zu einem fertigen Gewebe betrachten wollen, stehen entsprechend den heute üblichen Anschauungen als die wichtigsten obenan die Ganglienzellen.

Für ihre färberische Darstellung besitzen wir eine Reihe von Methoden. Die älteren diffus färbenden Stoffe (Karmin, Nigrosin, Hämatoxylin — van Gieson usw.) geben von ihnen wenig prägnante und unter pathologischen Verhältnissen oft schwer zu deutende Bilder; dazu kommt, daß die früher allgemein übliche Fixierung in Chromsalzen (Müllersche Flüssigkeit) vielgestaltige Kunstprodukte schafft. Genauere Kenntnis von der Eigenart der Ganglienzellen verdanken wir erst drei sog. spezifischen Methoden, der Nisslschen, der Golgischen und den Methoden der Fibrillenfärbung. Alle drei sind im Prinzip weit voneinander verschiedene Darstellungsarten [1]), von allen dreien existieren zahlreiche Modifikationen, welche aber nur unwesentliche Unterschiede im mikroskopischen Bilde der Zelle hervorrufen. Dagegen unterscheiden sich die nach den ver-

1) Für die isolierte Sichtbarmachung der Neurofibrillen sind bereits mehrere solcher Prinzipien bekannt.

schiedenen Methoden gewonnenen Nervenzellbilder wesentlich voneinander: die Silberimprägnation nach Golgi gibt schwarze Silhouetten der ganzen Zelle ohne jede erkennbare Struktur des Zelleibes; die Fibrillenmethoden stellen außer dem Kern nur die Fibrillen, sonst keine der verschiedenen Zellsubstanzen dar; die Nisslsche Methode färbt gewisse zwischen den Fibrillen gelegene Protoplasmateile, aber nicht die Fibrillen selbst.

Die bisher wichtigste und für die Pathologie am meisten und am erfolgreichsten verwertete Färbemethode der Ganglienzellen ist die Nisslsche[1]).

Nissl hat sie eine spezifische Nervenzellfärbungsmethode genannt. Das ist cum grano salis zu verstehen. Die Methode läßt das Grundgewebe einschließlich aller Nervenfasern ungefärbt, daher die große Distinktheit der Zellbilder; aber sie färbt einmal gewisse Bestandteile aller Zellkerne, nicht nur der Ganglienzellen, sondern auch der Glia- sowie der Bindegewebs- und Gefäßwandelemente. Dagegen färbt sie in den Zelleibern intensiv nur gewisse Protoplasmasubstanzen, und solche färbbaren Substanzen besitzen im Nervensystem unter normalen Verhältnissen lediglich die Ganglienzellen[2]); die Leiber namentlich der größeren Nervenzellen nehmen dadurch eine tief dunkle Farbe an. In krankhaft veränderten Teilen des Nervensystems ist das vielfach anders: die allerverschiedensten Gewebszellen, vor allem sind es junge oder in Wucherung begriffene, können Zelleibssubstanzen bilden oder aufnehmen, die nach der Nisslschen Methode sich mehr oder weniger intensiv färben; dahin gehören u. a. Plasmazellen, Mastzellen, Fibroblasten und die meisten progressiv veränderten Gliaelemente. Diese Eigenschaft hebt die Nisslsche Methode über den Rahmen einer spezifischen Nervenzellfärbungsmethode hinaus und bedingt ihre ausgezeichnete Verwertbarkeit für die pathologische Anatomie auch da, wo es nicht auf die Erkennung von Veränderungen der Ganglienzellstruktur ankommt. Ganz besonders eignet sie sich für die Sichtbarmachung wuchernder Glia und von Veränderungen und pathologischen Bestandteilen im Gebiet des Gefäßbindegewebsapparates. —

1) Fixierung und Härtung der Stücke in 96%igem Alkohol, Färben der Schnitte in einer basischen Anilinfarbe, Abspülen in Alkohol, dem eventuell etwas Anilinöl zugesetzt ist.

2) Es gibt auch Ganglienzellen, die nur äußerst geringe Mengen dieser färbbaren Portionen besitzen.

Was an den Ganglienzellen auf Nisslpräparaten zu erkennen ist, hat Nissl selber am gründlichsten und ausführlichsten beschrieben; von späteren Autoren ist wesentlich neues nicht hinzugebracht worden[1]). Nissl unterscheidet im Zelleib Teile, welche den basischen Anilinfarbstoff bei der Differenzierung festhalten und solche, welche ihn nicht festhalten; er spricht, zunächst rein deskriptiv, von färbbaren und von nichtfärbbaren Substanzen. Die färbbaren Partien tingieren sich zum Teil tief dunkel, zum Teil weniger dunkel. Sie geben sich bei starken Vergrößerungen zu erkennen als kleine oder größere Körnchen, als Körnergruppen, Körnerreihen, Körnerfäden, oder aber als größere Gebilde regelmäßiger (Spindeln, Kernkappen, Verzweigungskegel usw.) oder unregelmäßiger Gestalt. Zwischen den färbbaren Substanzportionen verlaufen schmale oder breitere ungefärbte „Bahnen", welche, wie Nissl bald vermutete, und wie sich später nachweisen ließ, die Wege der Neurofibrillenbündel durch den Zelleib darstellen. Die färbbaren Teile setzen sich, meist in Form schmaler langer Spindeln, eine Strecke weit in die Dendritenfortsätze der Zelle fort. Der Achsenzylinderfortsatz ist stets frei von färbbaren Substanzportionen.

Die verschiedene Form, Größe, Menge und Gruppierung der färbbaren Teile bedingt sehr mannigfache Bilder, aber es ist unschwer, eine größere Zahl von immer wiederkehrenden Typen herauszufinden, und es ergibt sich das wichtige Gesetz, daß solche „typischen Stukturformen an bestimmte Örtlichkeiten der Zentralorgane gesetzmäßig gebunden sind", daß die Lagerung und Form der färbbaren Portionen im Protoplasmateile für bestimmte Zellen gerade so konstant ist wie die Größe der Zelle, ihre äußere Form, ihr Kern usw.

Von solchen Typen seien nur einige der bekanntesten nach Nissls Beschreibungen angeführt:

Die großen motorischen Zellen. Sie werden motorisch genannt, weil wir wissen, daß sie in irgendwelchen engen Beziehungen zur motorischen Funktion stehen, daß sie, und nur sie, sich verändern bei schweren Läsionen (z. B. Durchschneidung motorischer Nerven). Sie finden sich — als sog. große Vorderhornzellen — im Rückenmark, sodann in den den Vorderhörnern analogen motorischen Kernen des verlängerten Markes und, als sog. Beetzsche Riesenpyramiden, in der Rinde der

1) Die folgenden Schilderungen vom normalen Bau der Ganglienzellen stützen sich zum größten Teil auf Veröffentlichungen von Nissl, welche in verschiedenen Zeitschriften zerstreut sind; vgl. vor allem Neurol. Zentralblatt Bd. XIII u. XIV, Allgem. Zeitschr. für Psychiatrie Bd. LIV.

motorischen Region des Großhirns. Im Rückenmark wie in der Medulla oblongata haben sie mehr kugelige Gestalt und senden nach allen Seiten gleichmäßig starke Dendriten aus, in der Hirnrinde nehmen sie die bekannte Pyramidengestalt an. In äußerer Form und Struktur zeigen die einzelnen Elemente derselben Gegend weitgehende Übereinstimmung, doch auch erhebliche individuelle Verschiedenheiten. Sie stellen die größten im menschlichen Zentralorgan vorkommenden Nervenzellelemente dar. Sie weisen im allgemeinen recht große färbbare Portionen auf, die klar gegen die ungefärbten Bahnen abgegrenzt sind. Typisch für die Struktur ihres Zelleibes auf dem Nisslbild ist die streifenförmige Anordnung, die am deutlichsten an der Basis der Fortsätze zu erkennen ist; die aus den Dendriten einstrahlenden „Bahnen“ sind spiralig gedreht. Sie besitzen einen relativ großen hufeisenförmigen „Nervenfortsatzhügel“, der keine färbbaren Substanzen enthält, der in den kurzen, gedrungen-spießförmigen Axenzylinderfortsatz übergeht und der bei den Beetzschen Zellen der Rinde stets an der Basis der Zelle bzw. an der Abgangsstelle eines der großen basalen Dendriten gelegen ist. Die motorischen Zellen zeichnen sich ferner aus durch einen großen hellen Kern, der in seinem Innern ein großes Kernkörperchen enthält, und dessen Membran meist nicht sichtbar ist, weil sie überlagert wird von anliegenden färbbaren Substanzportionen des Zelleibes.

Die großen Pyramidenzellen der IV. Meynertschen Schicht der menschlichen Großhirnrinde erreichen nie die Größe der Beetzschen Riesenpyramidenzellen. Sie besitzen gleichfalls einen großen hellen Kern, der aber stets eine deutliche Membran erkennen läßt. Ihm liegen schüssel- oder schildförmige färbbare Substanzportionen an. An der Basis des Zelleibes finden sich größere solche Portionen ohne bestimmte Lagerung. Der Spitzenfortsatz kann genau dem einer motorischen Zelle entsprechen, gewöhnlich enthält er aber nur blasse feine Fäden und Körnerreihen. Ein Nervenfortsatzhügel ist nicht vorhanden. Das Axon bricht an der Basis zwischen zwei dicken Substanzportionen durch.

Die Spinalganglienzellen sind kugelige Gebilde sehr verschiedener Größe mit nur einem Fortsatz. Die färbbare Substanz besteht aus größeren oder kleineren Teilen, die zu Zügen aneinandergereiht sind und den Kern konzentrisch umgeben.

In den Purkinjeschen Zellen des Kleinhirns hängen die gefärbten Teile im Zelleib netzförmig miteinander zusammen; daneben herrscht streifige Anordnung vor, die Netzwerkknoten sind in Reihen gestellt; die Fortsätze bestehen vorzugsweise aus ungefärbter Substanz.

Solcher Typen gibt es noch viele. Nissl charakterisiert des weiteren die Zellen des Grenzstranges, gewisse Zellen im Linsenkern, die Mitralzellen im Bulbus olfactorius, die größten Zellen im Tuberculum acusticum, die großen Pallisadenzellen des Ammonshornes und noch andere mehr.

Das Interesse ist von jeher hauptsächlich den charakteristischen großen Nervenzell-Elementen zugewendet gewesen, daneben gibt es aber in den Zentralorganen große Mengen kleinerer und ganz kleiner Ganglienzellen. Die letzteren haben oft einen so winzigen Zelleib oder aber in ihrem Protoplasma nur so geringe Mengen färbbarer

Substanz, daß ihre sichere Erkennung als Ganglienzellen Schwierigkeiten machen kann.

Nissl hat versucht, den gewaltigen Formenreichtum der Nervenzellen in ein System zu bringen; insbesondere hat er die Elemente mit deutlichem oder großem Zelleib eingeteilt nach der Form ihrer färbbaren Substanzportionen (netz-, reihen- oder streifen-, körnchenförmig). Diese Einteilung hat sich nicht als allgemein durchführbar erwiesen und hat wenig Anklang gefunden.

Größere Bedeutung kommt der Frage nach dem Wesen und der Natur der Nisslschen färbbaren Substanzportionen zu. Daß sie mit der spezifischen nervösen Funktion direkt wahrscheinlich nur wenig zu tun haben, hat man bald eingesehen; Nissl erkannte früh, daß das, was die eigenartige Struktur des Nervenzelleibes bedingt, die ungefärbten Bahnen sind, und daß die gefärbten Portionen dazwischen gewissermaßen nur als Füllsel liegen. Mat hat vermutet, daß sie vorwiegend nutritiven Zwecken dienen, oder aber, daß sie, analog den Markscheiden um die Achsenzylinder der Nervenfasern, die in den ungefärbten Bahnen der Zelle verlaufenden Neurofibrillen und Fibrillenbündel gegeneinander isolieren. Eines aber fiel bald auf, daß sie Gebilde äußerst labiler Natur sind, und daß sie unter den verschiedensten Einflüssen ihre Gestalt und Färbbarkeit rasch verändern. Die Feststellung von Nissl, daß diese Veränderungen bei gewissen Schädigungen immer in der gleichen Weise wiederkehren, wurde der Ausgangspunkt für die Nervenzellpathologie. Auch im Bereich des Physiologischen sind verschiedene Zustände der färbbaren Portionen beobachtet worden; G. Mann und andere haben nachgewiesen, daß ihre Menge während der Funktion abnimmt, man hat deshalb von einem Verbrauch der färbbaren Substanz während der Funktion, von einer Aufspeicherung während der Ruhe gesprochen.

Man hat ferner darum gestritten, ob die färbbaren Portionen präformierte, in der lebenden Zelle bereits vorhandene Gebilde seien, oder ob sie etwa nur Niederschläge darstellen, welche sich post mortem bzw. erst durch die Einwirkung der zur Fixierung des Gewebes angewendeten Reagentien bilden. Daran, daß die färbbaren Portionen chemisch sowohl von den Neurofibrillen wie von dem übrigen nach Nissls Methode sich nicht färbenden Zelleibsprotoplasma differenzierte Substanzen sind, kann nach ihrem färberischen Verhalten kein Zweifel sein; jedoch ist bestritten worden, daß sie nach Anordnung und Struktur in der lebenden Zelle bereits dasselbe Verhalten zeigen

wie auf dem Nisslbilde. Für die normale Histologie ist das eine Frage von großer Wichtigkeit, für die pathologische Anatomie kann sie jedoch umgangen und ausgeschaltet werden. Das hat Nissl scharf präzisiert in seiner Lehre vom „Nervenzelläquivalentbilde“: „Ob das, was wir sehen, präformiert ist oder nicht, ist hinsichtlich der Verwendung der Methodik für die Nervenzell-Pathologie nebensächlich . . ., sobald feststeht, daß immer und unter allen Umständen mit gesetzmäßiger Gewißheit bestimmte und von uns erkannte Voraussetzungen das Nervenzellbild hervorrufen müssen, das wir geschildert haben“; der Grund für jede Abweichung von diesem Bilde kann dann nur im prämortalen Zustand der Zelle selbst liegen; die Fesstellung der Reagenzwirkungen und die Beeinflussung der präformierten Zellstrukturen durch unsere technischen Eingriffe ist eine Frage für sich, eine Aufgabe der Anatomie[1]). Nun lehrt die Erfahrung die Konstanz des Äquivalentbildes, folglich sind wir berechtigt, überall da, wo wir dieses Bild nicht antreffen, auf pathologische Veränderungen der Zelle in vivo zu schließen. Diese Lehre Nissls vom Äquivalentbilde enthält, wenn wir sie recht betrachten, nichts wesentlich neues, sie ist lediglich die präzise Zusammenfassung von Schlußfolgerungen, welche wir in der pathologischen Anatomie täglich ziehen; wir sehen Gewebe und Organe weder auf dem Sektionstische, noch in unseren Sammlungen, noch unter dem Mikroskop genau in der Beschaffenheit, wie sie im Leben gewesen sind. Der Tod sowohl wie unsere Konservierungs-, Fixierungs- und Härtungsmittel setzen an ihnen Veränderungen, aber wir haben uns längst gewöhnt, diese Veränderungen zu vernachlässigen, und wir vergleichen zur Konstatierung von pathologischen Abweichungen immer nur das zu untersuchende Material mit dem tatsächlichen oder aus der Erfahrung abstrahierten Bilde von ebenso behandelten normalen Objekten.

Nur eine Voraussetzung müssen wir dabei machen; das ist die Konstanz der Technik im weitesten Sinne; ganz besonders gilt das, wenn Beurteilung feiner histologischer Strukturen in Frage kommt. Modifikationen in der Behandlung der Objekte bedingen auch stets mehr oder weniger große Abänderungen des Äquivalentbildes. Wenn wir unsere Präparate untereinander oder mit fremden vergleichen wollen, müssen wir sicher sein, daß die mikroskopische Technik die gleiche ist, es sei denn, daß wir auf mehrere verschiedene „Äquivalentbilder“ eingeübt sind.

1) Neurol. Zentralbl. XVI, S. 105—106.

Das ist der Grund, weshalb Nissl großes Gewicht darauf legt, daß an einer bestimmten Technik der Zellfärbung — z. B. an der von ihm angegebenen — bis in die Einzelheiten hinein festgehalten werde. Die Fixierung der Nervengewebsstücke beispielsweise in Formalin schafft, abgesehen von der Inkonstanz, andere Bilder als die Fixierung in 96 % Alkohol nach Nissls Vorschrift, und bei gleicher Vorbehandlung geben verschiedene Anilinfarbstoffe von einander abweichende Äquivalentbilder. Nissl empfiehlt, wenn irgend möglich, die Blöcke uneingebettet zu schneiden; die Durchtränkung mit Zelloidin oder Paraffin und die dazu nötige Verwendung von absolutem Alkohol, Ätheralkohol usw. können mancherlei Kunstprodukte hervorrufen. Für die Konstatierung gröberer Veränderungen an den färbbaren Substanzportionen der großen Nervenzellen ist oft die Befolgung der subtilen technischen Vorschriften nicht nötig, wohl aber da, wo es sich um die Erkennung feiner histologischer Strukturen handelt.

Von den nach der Nisslschen Methode sich nicht färbenden Zelleibssubstanzen ist bereits mehrfach die Rede gewesen. Wir wissen jetzt, daß sie zum mindesten aus zwei Bestandteilen sich zusammensetzen, aus den Neurofibrillen und aus einem Plasma, in welches die Fibrillen eingebettet sind. Auf dem Nisslbilde erscheinen sie als ungefärbte „Bahnen“, doch sind, wenn nicht sehr feine Schnitte vorliegen, nur die gröberen Züge, die Wege für dickere Fibrillenbündel, erkennbar; es läßt sich nachweisen, daß feine Fäden nicht färbbarer Substanz auch die färbbaren Brocken nach allen Seiten durchsetzen, so daß diese nicht als kompakte Massen, sondern als schwammartig durchbrochene poröse Gebilde aufzufassen sind.

Als letzter Bestandteil des Zellprotoplasmas seien Substanzen angeführt, die gewöhnlich unter der Bezeichnung Pigment zusammengefaßt werden. Von ihnen verdienen hauptsächlich zwei hervorgehoben zu werden.

Das hellgelbe, goldgelbe Pigment ist beim Erwachsenen weit über das ganze Zentralnervensystem verbreitet zu finden. Es fehlt beim jungen Kinde, erscheint in geringen Mengen mit etwa 6—8 Jahren und nimmt dann allmählich zu, je älter das Individuum wird; am reichlichsten ist es im Greisenalter. Unter pathologischen Verhältnissen findet man es häufig schon früh in großen Mengen. Dieses „Pigment“ ist nicht hämatogener Natur, es ist vielmehr als ein Umwandlungsprodukt der färbbaren, zum Teil vielleicht auch der

nicht färbbaren Substanzen aufzufassen; es durchsetzt und ersetzt, wie man auf dem Nisslbilde sehen kann, die färbbaren Portionen, und ist mehr oder weniger diffus im Protoplasmaleibe der Zelle verbreitet. Es schwärzt sich mit Osmium, hat aber jedenfalls mit Fett nichts zu tun (Nissl).

Das braune Pigment hat andere chemische Eigenschaften wie das gelbe, es färbt sich z. B. nicht schwarz mit Osmium; seine Menge ist nicht abhängig vom Alter des Individuums, und es findet sich stets nur in ganz bestimmten Zellen bestimmter Regionen (Locus coeruleus, Substantia nigra, Vaguskern).

Ein weiterer wichtiger Bestandteil der Zelle ist der Zellkern. Die Beurteilung seines Zustandes ist auch für die Pathologie von großer Bedeutung. Von seinen krankhaften Veränderungen ist nicht viel bekannt; was wir darüber wissen, verdanken wir gleichfalls zum größten Teile Nissl. Für das Urteil darüber, wie schwer eine Nervenzelle erkrankt ist und insbesondere ob sie noch restitutionsfähig ist oder nicht, geben oft die Veränderungen des Kernes wertvollere Anhaltspunkte ab als die des Protoplasmas. Zellen, deren färbbare Substanzportionen sehr schwer geschädigt erscheinen, können sich unter Umständen noch vollkommen wieder erholen, wenn nur der Kern nicht gleichzeitig schwer verändert ist.

Die für die Nisslsche Färbemethode erforderliche Fixierung der Stücke in 96 % Alkohol ist nicht sehr geeignet für die Darstellung der Kernstrukturen. Für Kernstudien empfehlen sich mehr die in der Embryologie üblichen Fixierungsmittel; die besten Resultate gibt nach Alkoholvorbehandlung die Färbung mit dem Heidenhainschen Eisenhämatoxylin.

Auf dem Nisslbilde ist die Kernmembran[1]) meist scharf gezeichnet; der Kerninhalt ist bei der Mehrzahl der Zellen ungefärbt, bei anderen läßt er eine leichte, verwaschene Zeichnung des Innengerüstes erkennen. Beim Menschen ist, mit Ausnahmen, welche als Raritäten zu bezeichnen sind, immer nur ein Kernkörperchen vorhanden, das verhältnismäßig groß ist und sich intensiv färbt; in seinem Innern hat es einen kleinen runden hellen Fleck (sogen. Kristalloid), das bei normalen Zellen nur selten sichtbar wird, aber deutlich in die Erscheinung tritt, wenn der Nukleolus infolge krankhafter Veränderungen sich weniger tief färbt. In der nächsten Um-

1) Sie weist sehr oft Faltungserscheinungen auf.

gebung des Kernkörperchens findet man regelmäßig eine bei verschiedenen Zellen verschieden große Zahl (zwei, drei und mehr) kleiner rundlicher, ebenfalls tief dunkler Gebilde, die sog. Polkörperchen [1]).

Schließlich hätten wir noch kurz einen Blick auf die allgemeine Gestalt der Ganglienzellen zu werfen. Ihr Protoplasmaleib ist überall scharf begrenzt, die Dendriten wie das Axon enden in nicht all zu weiter Entfernung vom Zelleib; erheblich länger pflegt nur der Spitzenfortsatz der Pyramidenzellen zu sein. Das Nisslbild einer normalen Zelle läßt die Dendriten allerdings noch kürzer erscheinen als sie in Wirklichkeit sind, weil es nur die färbbaren Substanzportionen sichtbar macht, und weil diese sich nur eine kurze Strecke weit in die Protoplasmafortsätze hinein erstrecken; doch hat man häufig, auch bei Anwendung von Nissls Methode, Gelegenheit, das Protoplasma in ganzer Ausdehnung zu Gesicht zu bekommen, nämlich dann, wenn pathologischer Weise die normaliter nicht färbbare Substanz einen Farbton annimmt (z. B. bei der sog. akuten Zellerkrankung). Nissl [2]) hat gezeigt, daß auch das spießförmige Axon nach kurzem Verlauf scharf endet, daß aus seiner Spitze wohl Neurofibrillen austreten, um in einen Achsenzylinder überzugehen, daß aber das Protoplasma des Zelleibes an dem unteren Ende des Spießes plötzlich aufhört.

Neurofibrillenpräparate (siehe die folgende Vorlesung) geben von den Grenzen des Zelleibes und der Dendriten dasselbe Bild wie die Nisslfärbung. Dagegen erscheint die Gestalt der Ganglienzellen auf Golgipräparaten wesentlich anders; statt kurzer scharf begrenzter Fortsätze sehen wir weit, oft außerordentlich weit und mannigfach verästelte Dendriten, sowie sehr lange gestreckt verlaufende Achsenzylinderfortsätze. Das beruht einmal darauf, daß die Silberimprägnationen nicht ausschließlich das Zelleibsprotoplasma, sondern auch die Fibrillen schwärzen; deshalb erscheinen der spießförmige protoplasmatische Achsenzylinderfortsatz und die aus ihm austretenden Achsenzylinderfibrillen als ein einheitliches gleichmäßiges Ganze. Außerdem aber stellt wahrscheinlich die Methode im Bereich der Dendriten die Zellfortsätze samt den an sie herantretenden Endaufsplitterungen anderer Nervenelemente als Kontinuum dar und täuscht auf diese Weise die gewaltige Verästelung des Ganglienzelleibes nur vor.

1) Bei Anwendung von Toluidin und Thionin leichter zu erkennen als bei Färbung mit Methylenblau.

2) Die Neuronenlehre und ihre Anhänger, Jena 1903.

Zweite Vorlesung.

Neurofibrillen. — Neuronenlehre.

Auf dem Gebiete der Histologie des Nervensystems ist in den letzten Jahren das Interesse, das längere Zeit hindurch ganz vorwiegend dem Nisslschen Äquivalentbilde der Ganglienzelle entgegengebracht worden war, verdrängt worden durch die Beschäftigung mit einem Bestandteile allen nervösen Gewebes, den Neurofibrillen. Was wir zurzeit über diese Gebilde, inner- und außerhalb der Nervenzellen, wissen, ist vielfach noch lückenhaft, vielfach umstritten und wird vielfach verschieden gedeutet. Die Fibrillenbefunde haben die Veranlassung zu Zweifeln an der Berechtigung bis dahin allgemein geltender Vorstellungen über den feineren Bau des Nervengewebes gegeben; insbesondere ist durch sie die Neuronentheorie in Frage gezogen worden.

Die Vermutung, daß die Nervenzellen und Nervenfasern fibrillären Bau besitzen, ist bereits alten Datums. Bethe nennt Max Schultze den Vater der Fibrillenlehre, wenn auch wahrscheinlich Schultze von den Fibrillen mehr geahnt als wirklich gesehen hat; Schultzes Mitteilungen darüber stammen aus den Jahren 1868 und 1871. Fünfzehn Jahre später (1883) veröffentlichten gleichzeitig und unabhängig von einander Apáthy und Kupffer Arbeiten über Fibrillen; beide wurden wenig beachtet. Grundlegend und anregend für die Aufrollung der heute die Nervenhistologie beschäftigenden Frage wurde erst eine umfangreiche Veröffentlichung von Apáthy aus dem Jahre 1897[1]); auch auf die Bedeutsamkeit dieser Arbeit für die Neurohistologie mußte erst Bethe aufmerkam machen; ihm schloß sich alsdann als einer der ersten Nissl an.

Apáthy ist Zoologe, seine Untersuchungen stützen sich vorwiegend auf niedere Tiere (Blutegel und Regenwurm); für die höheren

1) Mitteilungen aus der zoologischen Station zu Neapel, Bd. XII.

Tiere und besonders die Vertebraten hat er in seiner Arbeit nur einige Hinweise gegeben; aber wir sind so sehr gewohnt, gerade bei elementaren Bauverhältnissen, wie sie hier in Betracht kommen, Analogieschlüsse von niederen auf höhere Tiere für berechtigt zu halten, daß seine Ausführungen von Anfang an mit Recht als schwerwiegend und bedeutungsvoll auch für die menschliche Histologie angesehen worden sind.

Apáthy beginnt seine Schilderung mit den Fibrillen in den Nervenfasern von Regenwurm und Blutegel. Er konnte durch spezifische Färbmethoden nachweisen, daß in den Nervenfasern optisch und mechanisch überall isolierbare anatomische Einheiten — er nennt sie leitende Primitivfibrillen — ununterbrochen bis zum peripherischen Ende der Bahn verlaufen; diese Fibrillen bleiben in ihrem ganzen Verlauf gleich dick, sie teilen sich niemals, und sie anastomosieren nirgends miteinander; wo ein Nervenzweig abgeht, lösen sich aus dem Stammbündel eine Anzahl von Fibrillen los, aber stets ist die Summe aller in den Ästen enthaltenen Fibrillen gleich der ursprünglich in dem Nervenstamm vorhandenen. Je eine größere oder kleinere Menge Fibrillen, eventuell nur eine einzige starke, ist von einer Scheide umgeben, und je eine Anzahl solcher umscheideten Nervenfasern setzt einen peripheren Nerven zusammen. Bei Regenwurm und Blutegel sind die Fibrillen der Nerven verschieden dick; sehr stark bei den motorischen, fein oder sehr fein bei den sensorischen Nerven. Bei höheren Vertebraten ist von solchen Unterschieden nichts bekannt, bei ihnen enthalten alle Achsenzylinder eine annähernd gleiche Menge gleich starker Fibrillen; sonst sind die Verhältnisse die gleichen.

Für uns ist das wichtigste Resultat aus diesen Befunden: der Achsenzylinder ist keine anatomische Einheit, sondern ein Komplex von Einheiten (Primitivfibrillen) in einer gemeinsamen Scheide.

Die Apáthyschen Primitivfibrillen bewahren in den Nerven überall ihre volle Individualität, sie teilen sich, wie wir hörten, nirgends, sie anastomosieren nirgends mit einander. Anders wird das an zwei Stellen in den Zentralorganen der Würmer; die erste dieser Stellen ist das Neuropil, d. h. die das Zentrum jeden Ganglienknotens bildende faserige Masse, an deren Peripherie die Ganglienzellen gelagert sind. In diesem Neuropil splittern sich die optisch und mechanisch sonst nicht weiter zerlegbaren Primitivfibrillen zu noch

feineren Gebilden, den Elementarfibrillen[1]), auf, und diese Elementarfibrillen bilden durch massenhaftes Anastomosieren ein Gitterwerk, das „diffuse Elementargitter", um sich nachher wieder zu sammeln und, abermals zu Primitivfibrillen vereint, weiter zu ziehen. Die einzelnen Drähte des Gitterwerkes entsprechen stets nur einer Elementarfibrille; an den Knotenpunkten findet Verschmelzung von meist drei zusammentretenden Drähten, nicht bloße Durchflechtung statt, auch nicht etwa Teilung eines dickeren Astes in zwei feinere[2]).

Zweitens findet eine solche Gitterbildung bei niederen Tieren im Leibe der Ganglienzellen statt. Bei Apáthy heißt es darüber: „Leitende Primitivfibrillen dringen in das Somatoplasma der Ganglienzellen ein und eben so viele Elementarfibrillen, wie in den eintretenden Primitivfibrillen enthalten sind, verlassen wieder, anders gruppiert, die Ganglienzellen, nachdem sie sich im Zellkörper zu einem leitenden Geflecht oder Gitter ausgebreitet haben, in welchem ihre Umgruppierung erfolgt. Eine Endigung oder ein Anfang, etwa eine Auflösung der Neurofibrillen im Somatoplasma, findet in den Ganglienzellen nicht statt; irgendwelche Verbindung der Neurofibrillen mit dem Zellkern ist auch nicht vorhanden."

Die Anordnung und Gestaltung des Fibrillengitters ist in verschiedenen Ganglienzellen sehr verschieden; doch gibt es eine Reihe leicht erkennbarer Typen; beim Blutegel kennt Apáthy zum mindesten zweie; bei dem einen sind alle Fibrillen etwa gleich dick und liegen in einer Zone; bei dem anderen sind sie in zwei Zonen verteilt, bilden eine äußere Gitterkugel aus sehr feinen, und eine innere aus gröberen Primitivfibrillen, beide Gitter gehen durch radiäre Verbindungsstücke ineinander über, das innere tritt zusammen zu einer einzigen dicken Primitivfibrille, die den Stielfortsatz der Zelle verläßt und stets direkt in eine motorische Nervenfaser zu verfolgen ist. Schon beim Regenwurm ist die Gestaltung der Gitter in mancher Beziehung anders. Über das Verhalten der Fibrillen in den Ganglienzellen der Wirbeltiere macht Apáthy nur kurze und nicht endgültige Mitteilungen.

---

1) Ihre Dicke beträgt nach Apáthy $^1/_{20}$ bis $^1/_5$ Mikron.

2) Wir haben im Deutschen für solche Bildungen kein eigenes Wort; bei Gitter sowohl wie bei Netz denken wir an eine bloße Überlagerung bzw. Umschlingung der Drähte. Zweidimensional können wir uns eine Vorstellung davon machen, wenn wir uns einen sehr dünnen Schnitt durch einen Schwamm oder eine Bienenwabe denken.

An der Körperperipherie des Blutegels tritt nach Apáthy aus den Nerven je eine Primitivfibrille an eine Sinneszelle heran, sie bildet im Leibe dieser Sinneszelle um den Kern ein zierliches Gitter, der größere wiedervereinigte Teil zieht aber weiter, verläßt die Zelle und bildet mit dem aus anderen Zellen ausgetretenen Fibrillen abermals (wahrscheinlich!) ein [intraepitheliales] Neurofibrillengitter; danach würden dann die Fibrillen auch an der Peripherie nicht endigen. In den Muskelzellen findet gleichfalls aller Wahrscheinlichkeit nach eine Endigung der Fibrillen nicht statt.

Fassen wir diese Befunde Apáthys zusammen, so ergibt sich für den Aufbau der Neurofibrillen des Nervensystems bei einem Wurme folgendes Gesamtbild:

Durch die peripheren Nerven und die zentralen Massen verlaufen, meist zu Bündeln vereinigt, überall isolierte Fibrillen. Die aus den peripheren Sinneszellen stammenden sensorischen Fasern splittern sich in den Ganglienknoten zu einem Elementargitter auf und sammeln sich wieder zu feinen Fasern; von diesen Fasern tritt ein Teil hinein in (sog. motorische) Ganglienzellen, vereinigt sich in denselben nach abermaliger Gitterbildung zu einer starken Fibrille, welche dann in eine motorische Nervenfaser übergeht. Es besteht demnach eine kontinuierliche Bahn von den Sinneszellen der Körperoberfläche zu den Muskelzellen des Körpers; wahrscheinlich ist es, daß auch an der Peripherie keine freien Endigungen der Fibrillen vorhanden sind, sondern daß auch dort die Bahn geschlossen ist. Stets geht die Bahn in den Zentralorganen durch eine oder mehrere Ganglienzellen, die aber durchaus nicht immer den Charakter der motorischen zu haben brauchen.

Der Physiologe Bethe[1]) war es, der auf die große Bedeutung dieser Befunde Apáthys für die Anatomie und Physiologie mit Nachdruck hinwies. Ihm sind eine Menge von Untersuchern gefolgt, und heute steht die Fibrillenforschung im Mittelpunkte des Interesses der Neurohistologen. Bethe selber suchte die Angaben Apáthys zu ergänzen durch eingehende Untersuchungen über das Verhalten der Fibrillen bei höheren Tieren und beim Menschen. Er gab zu dem Zwecke eine elegante, aber leider nicht leicht zu handhabende Färbungsmethode an; die letzten Jahre haben dann, von seiten

1) S. namentlich in: Morphol. Arbeiten, herausgegeben von Schwalbe, Bd. VIII, 1897; Archiv f. mikroskop. Anatomie, Bd. LV, 1900; ferner Allgem. Anatomie u. Physiologie des Nervensystems, Leipzig 1903.

anderer Untersucher, eine stattliche Menge weiterer Darstellungsmethoden der Neurofibrillen gebracht. Jedoch mit den neuen Entdeckungen ergaben sich neue Schwierigkeiten, und von einer Lösung der Fibrillenfrage bei den Wirbeltieren sind wir heute noch weit entfernt.

Bethes Präparate von Wirbeltieren und von Menschen geben außerordentlich klare und distinkte Bilder. In den Dendritenfortsätzen der Ganglienzellen verlaufen, oft in leichten Schraubendrehungen, straffe nebeneinanderliegende Fibrillen, die sich an der Basis der Fortsätze gewöhnlich zu mehreren Bündeln zusammenordnen und dann in den Zelleib eintreten. Diesen durchlaufen sie ebenso isoliert und ungeteilt, gruppieren sich anders zu Bündeln und verlassen wieder den Zelleib. Je mehr Fortsätze eine Zelle hat, um so komplizierter wird das Fibrillenbild, da in der Regel alle Fortsätze unter einander Fibrillen austauschen. Der Achsenzylinderfortsatz unterscheidet sich nur dadurch von den Dendriten, daß seine Fibrillen am Ende des uns vom Nisslbilde her bekannten Protoplasmaspießes sich sehr eng zu einem scheinbar soliden Strange aneinanderlegen und erst nach kurzem Verlauf wieder auseinanderweichen. Manche Fibrillen kommen mit dem perinukleären Teile des Zelleibes gar nicht in Berührung, sie verlaufen weit draußen von einem Seitenast eines Dendriten zu einem anderen. Durch das Überschneiden der Fibrillenbündel im Protoplasmaleibe der Zelle werden fibrillenfreie Lücken ausgespart, und in diesen Lücken des Fibrillenbildes liegen die Nisslschen färbbaren Substanzportionen. Nisslbild und Fibrillenbild geben — bei grober Betrachtung — ein Negativ eines vom andern. Erst der Verlauf der Fibrillen erklärt, wie Nissl schon zuvor vermutet hatte, die Lagerung der färbbaren Substanzteile.

Dies ist nach Bethes Präparaten das Verhalten bei der großen Mehrzahl der Nervenzellen höherer Tiere. Ein wesentlicher und wichtiger Unterschied gegenüber den niederen Tieren besteht in dem Fehlen der Fibrillengitter.

In gewissen anderen Zellen ist der Verlauf der Fibrillen und Fibrillenbündel nur in den äußeren Partien des Zelleibes so klar und durchsichtig, während in der Gegend um den Kern die einzelnen Fibrillen sich vielfach durchflechten und deshalb nur schwer zu verfolgen sind. Echte Fibrillengitter wie bei den Ganglienzellen der Wirbellosen hat Bethe nur bei ganz bestimmten Elementen

gefunden; dahin gehören in erster Linie die Spinalganglienzellen; ferner hat er solche Gitter u. a. wahrgenommen in den Purkinjeschen Zellen und den Ammonshornzellen.

Noch in einem Punkte unterscheiden sich in ihrem Verhalten die Fibrillen der Wirbeltiere wesentlich von denen der Wirbellosen. Beim Blutegel sahen wir Fibrillen durch den Stielfortsatz in Ganglienzellen eintreten und nach Gitterbildung innerhalb des Protoplasmaleibes wieder durch den Stielfortsatz austreten, nirgends war das Ende einer Fibrille zu finden. Bei den Wirbeltieren dagegen hören die Fibrillen innerhalb oder an der Spitze der Protoplasmafortsätze scharf auf, ohne daß wir auf Grund von Bethepräparaten sagen könnten, was aus ihnen wird; nur im Achsenzylinderfortsatz können wir sie günstigenfalls weite Strecken hin verfolgen.

Wer gute, nach der Betheschen Methode gefertigte Präparate gesehen hat, kann daran nicht zweifeln, daß beim Menschen in den meisten Zellen alle oder die ganz überwiegende Mehrzahl der Fibrillen das Protoplasma glatt und ohne jede Anastomosenbildung durchsetzen. Demgegenüber wird von einer Reihe von Untersuchern mit aller Bestimmtheit angegeben, daß das Verhalten der Fibrillen, wie Bethe es schildert, die Ausnahme bilde, daß vielmehr die Fibrillen überall im Zelleibe, in den Dendriten, im Axon und im Achsenzylinder Maschen und Netze bilden, daß sie fortwährend auseinanderweichen und wieder verschmelzen, daß nur an gewissen Stellen infolge verschiedener Längen- und Breitenausdehnung der Maschen bestimmte Verlaufsrichtungen des Maschenwerkes vorherrschen. Über die Frage: endozelluläre Netze oder durchlaufende Fibrillen in den Ganglienzellen der Vertebraten wird heute eine lebhafte Diskussion geführt. Die Bedeutung dieser Frage liegt auf physiologischem Gebiet. Sind die Fibrillen beim Menschen nicht so distinkte isolierte Gebilde, wie sie Apáthy für die Wirbellosen beschrieben hat, dann fällt allerdings ein Grund dafür fort, sie für einen wesentlichen spezifischen Bestandteil des Nervensystems, für „das Nervöse überhaupt“, wie Apáthy sich ausdrückt, zu halten, und man kann dazu kommen, wie das geschehen ist, sie lediglich als ein Gerüstwerk der Zelle anzusprechen, das mit der spezifischen nervösen Funktion nichts zu tun hat.

Diejenigen Untersucher, welche an die Netzstruktur der Ganglienzellfibrillen glauben, stützen sich auf Präparate, die nach der Cajalschen resp. einer ähnlichen Silberimprägnationsmethode oder nach

der Methode von Donaggio hergestellt sind; von beiden, namentlich aber von der letzteren, behauptet Jäderholm[1]), daß sie, durch Schrumpfung des Gewebes und Verklebung der Fibrillen, Kunstprodukte hervorrufen; wenn man von demselben Untersuchungsmaterial aufeinanderfolgende Stücke nach der Methode von Bethe und von Donaggio behandelt, weisen die einen die charakteristischen Bilder mit glatten isolierten Fibrillen, die anderen alle möglichen netzartigen Strukturen auf. Es ist demnach wahrscheinlich, daß ein Teil der Widersprüche auf Verschiedenheiten in der Technik und auf die Unzuverlässigkeit einzelner Methoden zurückzuführen ist; außerdem scheinen aber auch einige der Autoren, die von einem Fibrillenretikulum oder einem fibrillo-retikulären Gerüst sprechen, ganz andere Dinge im Auge zu haben als die Fibrillen von Apáthy und Bethe.

Sehen wir jedoch selbst von diesen Kontroversen ab, so ist immer noch das, was wir über die Fibrillen beim Menschen nach dem bisher Mitgeteilten als feststehend ansehen dürfen, lückenhaft gegenüber dem, was Apáthy für die Wirbellosen berichtet hat. Beim Regenwurm und Blutegel sahen wir, daß isolierte Fibrillen von den sensorischen Zellen der Körperoberfläche bis in die extra- und intrazellulären Gitter der Ganglienknoten, und aus diesen zurück bis in die Muskelzellen des Körpers verfolgt werden können. Für die Wirbeltiere haben wir dagegen bisher nur von Fibrillen in den Ganglienzellen gehört, und diese Fibrillen endigen zum größten Teil da, wo der Zelleib endigt, an der Außenfläche und an der Spitze der Dendriten; nur ein kleiner Teil überschreitet die Grenze des Zellkörpers an der Spitze des Axons, und ist eventuell als Fibrillenbündel eines Achsenzylinders in eine Nervenfaser hinein, und durch diese hindurch bis dicht an motorische oder sensorische Endapparate bzw. bis in die Nähe anderer Ganglienzellen oder bis in entfernte graue Massen zu verfolgen.

Nun ist es für den Streit um die Neuronenlehre, welcher gerade durch die Fibrillenbefunde herbeigeführt worden ist, von ausschlaggebender Bedeutung, zu wissen, was aus den intrazellulären und den Achsenzylinderfibrillen wird, ob und in welcher Weise die Fibrillen verschiedener Zellen und Achsenzylinder in Verbindung treten, und ob eine Kontinuität der Fibrillen durch das ganze

1) In Bethes Laboratorium, Archiv f. mikr. Anatomie, Bd. LXVII, 1906.

Nervensystem hindurch, wie Apáthy es für Wirbellose beschrieben hat, auch bei den höheren Vertebraten nachweislich ist. Diese Fragen werden zurzeit lebhaft diskutiert. Nach den der Neuronenlehre zugrunde liegenden Auffassungen splittern sich die Achsenzylinder an ihren Enden (wenn sie mit Mark umkleidet waren, nach Abwurf der Markscheide) in feine Äste auf[1]); diese Äste (Endbäumchen) treten an die Oberfläche anderer Nervenzellen heran und ermöglichen so den Übergang von Reizvorgängen auf andere Zellen, dann weiter durch die Achsenzylinder dieser Zellen auf neue Zellen usf. In welcher Weise und ob überhaupt in der grauen Substanz beim Menschen ein Austausch von Neurofibrillen zwischen solchen Nervenendigungen und Nervenzellen stattfindet, beantworten verschiedene Forscher sehr verschieden. Die einen bestreiten das Vorkommen eines Übertretens generell, die andern haben es auf ihren Präparaten häufig oder aber nur gelegentlich gesehen; die einen schildern die histologischen Verhältnisse dabei als sehr einfach, die andern als recht kompliziert.

Bethe lehrt, daß die Ganglienzellen samt ihren Dendriten von Endaufsplitterungen herantretender Nervenfasern umgeben sind (Achsenzylinderhosen um die Zellen), und daß diese „Hosen“ eine weit verbreitete Einrichtung im Nervensystem darstellen. Von ihnen gehen feine kurze Fäserchen auf die Zelle zu und bilden, der Zelloberfläche dicht aufliegend ein Netzwerk, das wahrscheinlich ein echtes Fibrillengitter im Sinne Apáthys ist, um dann erst durch die oberflächlichsten Schichten der Nervenzelle hindurch in die intrazellulären Fibrillen überzugehen. Diese fibrillären Verbindungen zwischen Nervenfaserenden und Zellfibrillen sind färberisch nach Bethe nur schwer darzustellen und deshalb von ihm nur gelegentlich, aber dann mit voller Deutlichkeit gesehen worden. Sehr viel leichter zur Anschauung zu bringen ist ein weitverbreiteter Apparat, in welchen die feinen verbindenden Fibrillen und die anzunehmenden Gitter eingebettet sind, die sog. Golginetze. Sie stellen ein relativ grobes anastomosierendes Balkenwerk[2]) dar, das die Nervenzellen und deren Dendriten allseitig in einer oder auch in mehreren Schichten umschließt.

1) S. die sehr gründliche Kritik Nissls über die allgemeine Berechtigung dieser Auffassung in: Die Neuronenlehre usw. Jena 1903, S. 378ff.

2) Von Cajal als eine noch dem Zelleib angehörige, unter der Zellmembran gelegene Schicht aufgefaßt, von Held als gliöser Apparat gedeutet.

Nissl schließt sich der Betheschen Auffassung von den Beziehungen der Neurofibrillen innerhalb der Nervenzellen zu den perizellulären und peridendritischen Golgischen Netzen an; er glaubt aber, daß diese Beziehungen nur bei gewissen Zellarten derartig einfach sind; nach seiner Auffassung enden die Achsenzylinder der Mehrzahl nach bereits recht weit entfernt von den Zellen, mit denen sie in Beziehung treten; sie bilden mit vielen anderen Nervenfaserenden zusammen ein „nervöses Grau", d. h. einen „spezifisch nervösen, nicht zelligen Bestandteil der grauen Substanz", der sich weit über das Gebiet der Golginetze hinaus ausdehnt, der dem extrazellulären Gitterwerk im Neuropil der Wirbellosen entsprechen würde, über dessen Bau wir aber nichts genaues wissen, da es bisher nicht gelungen ist, ihn färberisch zur Darstellung zu bringen. Die Existenz eines solchen nervösen Graues ist für Nissl aus einer Reihe von Überlegungen heraus und auf Grund vergleichend anatomischer und entwicklungsgeschichtlicher Daten ein unabweisbares Postulat.

Die Fibrillenbefunde im Nervensystem haben Interesse erweckt weit über rein neuro-histologische Kreise hinaus. Der Grund dafür ist der, daß der Nachweis der geschilderten Fibrillen von Anfang an als Beweis gegen die Richtigkeit gewisser bis dahin weit verbreiteter allgemeiner Vorstellungen über den feineren Bau des Nervensystems angeführt worden ist. Es sind das diejenigen Vorstellungen, welche sich im Lauf der letzten Jahrzehnte zu der sog. Neuronenlehre verdichtet hatten; die Neuronenlehre speziell ist es, gegen die auf Grund der Fibrillenbefunde der Kampf eröffnet wurde.

Die Neuronenlehre ist eine Theorie. Es ist ihr aber gegangen, wie es vielen längere Zeit herrschenden Theorien geht. Man hat ihren theoretischen Charakter vergessen, und ihre Sätze sind allmählich für beweisbare Tatsachen gehalten worden. Besonders der Anatomie ferner stehende Kreise haben obenein die Tragweite der Theorie als Stütze ihrer auf der Anatomie aufgebauten klinischen, physiologischen und psychologischen Vorstellungen überschätzt, und gerade diese Kreise sind es, welche jetzt vielfach nicht übersehen können,

wieviel von ihrem Vorstellungssystem eingerissen werden muß, wenn die Neuronenlehre fallen sollte[1]).

Ein gutes, das können wir jetzt bereits sagen, hat die Aufrollung der Frage zur Folge gehabt: eine gründliche Revision der Neuronenlehre, die Wiederbetonung ihres theoretischen Charakters und die scharfe Umschreibung ihres Inhaltes.

Die Neuronenlehre ist, wie Nissl mit Recht hervorhebt, ursprünglich eine rein anatomische Hypothese. Ihre Leitsätze lauten in präziser Form nach Nissls Zusammenfassung: Alle Nervenfasern sind Ausläufer von Nervenzellen; das ganze Nervensystem des Erwachsenen ist (abgesehen von den Hüllen und den Stützsubstanzen) ein vielfaches Neben- und Hintereinander von Neuronen, d. h. von Gebilden zellulärer Dignität, die stets aus Ganglienzelle, Achsenzylinder und dessen Endaufästelung bestehen; das ganze Nervensystem, soweit es für die spezifische Funktion in Betracht kommt, ist nichts weiter als eine solche Summe von Neuronen. Eine Diskussion über die Berechtigung der Lehre muß sich auf diese Sätze beschränken; was darüber hinausgeht, sind Zusätze, welche mit der Lehre an sich nichts zu tun haben.

Was beweisen nun die bisherigen Fibrillenbefunde gegen die Neuronenlehre? Apáthys Schilderungen geben uns ein abgeschlossenes Bild von dem Nervensystem gewisser niederer, wirbelloser Tiere; wir sehen bei ihnen von der Peripherie zum Zentrum und wieder zurück an die Peripherie Fibrillen verlaufen, welche nirgends an die Grenzen von Ganglienzellen gebunden sind; die Vermutung, daß diese distinkten ununterbrochenen Fibrillen als Gebilde zu betrachten sind, die der Leitung der Reizvorgänge im Nervensystem dienen, liegt zum mindesten sehr nahe. Von einem Aufbau aus hinter- und nebeneinander geschalteten „Neuronen“ kann dann bei diesen Tieren keine Rede sein.

Der Analogieschluß, daß bei Vertebraten entsprechende, wenn auch vielleicht modifizierte Verhältnisse vorliegen, erscheint nach all unseren vergleichend-anatomischen Erfahrungen berechtigt. Was wir aber mit Hilfe der uns zurzeit zur Verfügung stehenden färbetechnischen Hilfsmittel in dieser Hinsicht tatsächlich nachweisen können, ist nicht lückenlos und noch nicht ausreichend für den

---

1) S. hierzu und für vieles von dem folgenden die Ausführungen Nissls in seinem Buche über die Neuronenlehre.

zwingenden Beweis, daß die Neuronenlehre auch für die Vertebraten (einschließlich des Menschen) unannehmbar sei.

Weiter kommen wir zurzeit auf rein histologischem Wege nicht. Jedoch als man erst einmal angefangen hatte an der Berechtigung der Neuronenlehre zu zweifeln, hat man zurückgegriffen und hat sich ins Gedächtnis zurückgerufen, auf welche anatomischen Tatsachen die Neuronenlehre sich stützt. Man hat sich entsonnen, daß in Wirklichkeit niemals der Versuch gemacht worden ist, nachzuweisen, daß, wie die Neuronenlehre verlangt, überall das Verhältnis: Zelle + Nervenfaser + Endbäumchen existiere, daß jede Nervenfaser aus einer Zelle entstehe, daß Zelle + Faser + Endbäumchen die einzigen Konstituentien des Nervensystems bilden und daß jede Nervenzelle einen Achsenzylinderfortsatz habe (Nissl); man hat lediglich einzelne Befunde, die in diesem Sinne sich deuten lassen, verallgemeinert; immer und immer wieder wird als Typus auf die motorischen Bahnen verwiesen; auch die Apáthyschen Bilder bei Würmern zeigen, daß bei dem motorischen Teil der Fibrillenbahnen, aber gerade nur bei ihm, Verhältnisse existieren, die dem Schema der Neuronenlehre sich stark nähern. Sodann ist mit Recht darauf hingewiesen worden, daß die stets als eine der wesentlichsten Stützen für die Neuronenlehre geltenden entwicklungsgeschichtlichen Daten von His in ihrer Bedeutung stark überschätzt worden sind. His hat das Auswachsen von Achsenzylindern aus Ganglienzellen nur für eine ganz bestimmte Zellart (Vorderhornzellen des Rückenmarkes) und obendrein von dieser nur für die in einer bestimmten, sehr frühen fötalen Entwicklungsstufe vorhandenen Elemente wahrscheinlich gemacht; die Behauptung, daß alle Achsenzylinder im ganzen Nervensystem dieselbe Entstehung haben, ist lediglich eine Verallgemeinerung, die sich auf keinerlei Erfahrungen stützt; das ist unter der Herrschaft der Neuronenlehre vergessen worden.

Das zeigt uns unabweislich, daß die Neuronenlehre einen zum mindesten ebenso hypothetischen Charakter hat, wie die Versuche, die Neurofibrillenbefunde beim Menschen in Analogie mit denen bei niederen Tieren zu setzen.

Eine Reihe von Forschern, welche diese Einwendungen als berechtigt anerkannt haben, führen als letzte Stütze der Neuronenlehre in der Regel Tatsachen aus der normalen und namentlich der pathologischen Faseranatomie an, die ohne diese Lehre nicht erklärbar seien. Das ist nur möglich bei Verkennung der Fragen, welche für

den Streit um die Neuronenlehre wesentlich sind. Faseranatomie und Verlauf von sekundären Degenerationen in weißen Strängen haben mit dem Kern der Neuronenlehre nicht das mindeste zu tun. Nervenfasern können mit den Darstellungsmethoden, auf welche sich die hier in Frage kommenden Befunde stützen, immer nur so weit verfolgt werden, als sie mit Mark umkleidet sind; der Streit aber um die Neuronenlehre beginnt erst diesseits und jenseits der Markscheiden, d. h. da, wo die Fasern noch keine Scheide besitzen und dort, wo sie sie bereits wieder abgeworfen haben. Daß geschlossene Faserbahnen von einem Nervenkern zu einem andern, von einem Abschnitt einer kortikalen oder subkortikalen Masse zu einer andern ziehen, das steht unumstößlich fest, und daran zu zweifeln, fällt den Gegnern der Neuronenlehre nicht ein; die Neuronenlehre behauptet aber, daß jede Faser solcher Bündel der Fortsatz einer bestimmten Ganglienzelle sei und an einer bestimmten anderen Zelle in Form eines Endbäumchens blind endige. Das kann niemals mit Hilfe von Markfaserpräparaten oder durch Verfolgung sekundärer Degenerationen bewiesen werden. Ja, wenn wir imstande wären, einzelne Zellen einer grauen Masse oder einzelne Fasern eines Bündels isoliert zu zerstören, dann würde es vielleicht möglich sein, auf Grund sekundärer Degenerationen näheres über die Beziehungen zwischen einzelnen Zellen und einzelnen Fasern auszusagen; jedoch wir können immer nur erhebliche Teile einer grauen Masse zerstören, d. h. in diesem Falle einen Komplex von Zellen + den umstrittenen sie umgebenden interzellulären Fibrillengittern, und wenn wir einen solchen „Herd“ degenerierte Nervenfasern verlassen sehen, oder wenn umgekehrt nach Durchschneidung eines Bündels bestimmte Nervenzellkomplexe krankhafte Veränderungen aufweisen, so können wir aus solchen Befunden niemals den Beweis erbringen, daß jede der degenerierten Fasern die direkte Fortsetzung einer der erkrankten Nervenzellen ist, und daß zweitens jede dieser Fasern an einer Nervenzelle einer anderen grauen Masse endet.

Dasselbe gilt für die von Vermittlern zwischen Anhängern und Gegnern der Neuronenlehre oft geltend gemachte Einschränkung, daß zwar die histologische Einheit des Neurons beim Erwachsnen nicht mehr aufrecht zu erhalten sei, daß aber im postfötalen Leben der Nervenzelle noch ein trophischer oder nutritiver Einfluß auf die Nervenfaser zukomme. Wir können auf Grund pathologischer Erfahrungen stets nur den Einfluß einer grauen Masse auf Faserbündel,

nie den einer einzelnen Zelle auf eine einzelne Faser beweisen oder bestreiten, aber gerade letzteres wäre nötig, wenn wir pathologische Erfahrungen zugunsten oder zuungunsten der Neuronenlehre verwerten wollen.

All das läßt uns zweifellos erkennen, daß bei der Diskussion um den Kern der Neuronenlehre die Gesamtheit unsers derzeitigen faseranatomischen Wissens und die Kenntnisse von den sekundären Degenerationen weißer Stränge im Nervensystem gänzlich außer Betracht bleiben müssen, daß sie von der Frage: Neuronenlehre oder kontinuierliche Fibrillen überhaupt nicht tangiert werden.

Dritte Vorlesung.

Nervenfasern. — Neuroglia.

Neben den Ganglienzellen stellen einen wichtigen Bestandteil des Nervensystems die Nervenfasern dar. Sie bilden, durch Bindegewebe zu Bündeln zusammengehalten, die peripheren Nerven des Körpers, sie machen in den Zentralorganen die weißen Massen und weißen Stränge aus, sie dringen aber auch, einzeln oder in Bündeln, überall in die grauen Massen ein.

An der Nervenfaser unterscheidet man einen zentral gelegenen kontinuierlichen Strang, den Achsenzylinder, und die diesen umgebenden Hüllen; an den Hüllen wird wiederum unterschieden die Markscheide und die sog. Schwannsche Scheide. Den für die Funktion der Nervenfasern wesentlichsten Bestandteil stellt der Achsenzylinder dar; die Markscheide kann fehlen, z. B. bei den marklosen Fasern des Sympathicus, die Schwannsche Scheide kann fehlen, so bei allen Markfasern der Zentralorgane, und wahrscheinlich können auch beide fehlen (sog. nackte Achsenzylinder an den Orten der Endverästelungen von Nervenfasern in den grauen Massen); die peripheren Nerven besitzen sowohl eine Markscheide wie eine Schwannsche Scheide.

Der Achsenzylinder besteht, wie wir in der vorigen Vorlesung gehört haben, aus einem Bündel von Neurofibrillen, welche in ein Plasma eingebettet sind[1]).

Nach der Neuronentheorie ist jeder Achsenzylinder die direkte Fortsetzung einer Ganglienzelle. Für die motorischen Nervenfasern trifft das nachweislich oft, wenn nicht regelmäßig zu; auch bei den von Apáthy untersuchten niederen Tieren treten die dicken moto-

1) Zur Darstellung der Achsenzylinderfibrillen ist Vorbehandlung mit Osmiumsäure wichtig. Bei Anwendung anderer Fixierungsmittel schrumpfen die Fibrillen zu einem anscheinend soliden Strang zusammen (Bethe).

rischen Fibrillen aus dem Stielfortsatz je einer motorischen Ganglienzelle heraus und verlaufen ohne Unterbrechung und ohne weitere Gitterbildung bis zu den motorischen Endapparaten an der Körperperipherie. Ob aber auch alle anderen Achsenzylinder und insbesondere die der sensiblen Nervenfasern im Nervensystem höherer Tiere stets direkte Ausläufer einer bestimmten Ganglienzelle sind, ist zurzeit nicht erwiesen.

Die Hüllen markhaltiger Nervenfasern innerhalb der Zentralorgane zeigen in einigen wichtigen Punkten ein wesentlich verschiedenes Verhalten von denen peripherer Nerven. Die ersteren besitzen die sog. Schwannsche Scheide nicht, und ihre Markumkleidung stellt ein ununterbrochenes glattes Rohr dar; dagegen ist die Markscheide der peripheren Nerven in regelmäßigen Abständen unterbrochen (Ranviersche Schnürringe) und sie besitzt nach außen die als Schwannsche Scheide bezeichnete feine Hülle, welche je zwischen zwei Schnürringen einen Kern aufweist.

Von groben physiologischen Unterschieden wissen wir ferner, daß die peripheren Nerven eine ausgezeichnete Regenerationsfähigkeit besitzen, daß diese dagegen den zentralen Fasern fehlt.

Durchschneidet man einen peripheren Nerven, so gehen nach dem Wallerschen Gesetz von der Durchschneidungsstelle an die zentrifugalen Abschnitte seiner Fasern zugrunde, sie degenerieren sekundär, wie die alte Bezeichnung lautet; Achsenzylinder und Markscheiden zerfallen, dagegen bleiben die sog. Schwannschen Scheidenkerne erhalten, sie fangen an zu wuchern, ein Teil der gewucherten Elemente wird zu Körnchenzellen und dient zum Fortschaffen der Zerfallsprodukte, der andere Teil legt sich zu Zellbändern hintereinander; in diesen Bändern erscheint dann der neue, regenerierte Achsenzylinder mit einer Markscheide. Über die Art, wie dieser neue Achsenzylinder sich bildet, stehen sich zwei Meinungen gegenüber. Die einen Autoren, gleichzeitig zumeist Anhänger der Neuronenlehre, behaupten, daß der erhalten gebliebene und angeblich stets mit einer Ganglienzelle in direktem Zusammenhang stehende zentripetale Teil des alten Achsenzylinders auswachse, sich längs des Weges, der durch die Schwannschen Scheidenkerne bezeichnet sei, vorschiebe und sich gleichzeitig oder später mit neuen Hüllen umkleide. Die anderen lassen den Achsenzylinder „diskontinuierlich“ entstehen, sie sehen in den sog. Schwannschen Scheidenzellen die Matrix des neuen Achsenzylinders; jede der bandförmig sich hintereinander-

reihenden Zellen bildet in ihrem Innern Fibrillen; diese Fibrillen stoßen aneinander und stellen so erst sekundär eine Kontinuität her[1]). Für die Fasern des zentralen Nervensystems versagt diese Untersuchungsmethode, da die Regeneration zentraler Fasern nach vorausgehender Zerstörung und sekundärer Degeneration ausbleibt[2]).

Interessante und wichtige Mitteilungen über den Bau der peripheren Nervenfasern hat neuerdings Reich gemacht. Nach seinen Untersuchungen an normalen Nerven Erwachsener ist anzunehmen, daß die gesamten Hüllen je eines Stückes Nervenfaser zwischen zwei Ranvierschen Schnürringen ein hochkompliziertes, aber einheitliches Gebilde zellulärer Dignität darstellen. Der Kern dieses Gebildes ist der sog. Schwannsche Scheidenkern des betr. Fasersegments; dieser Kern liegt in einem Klümpchen Protoplasma, das sich kontinuierlich in die sog. Schwannsche Scheide fortsetzt, die das ganze zellige Gebilde wie eine Zellmembran einhüllt; von der Membran gehen trichterförmige Septen nach innen zu ab; sie vereinigen sich wieder axial, dort wo der Achsenzylinder liegt, zu einer einheitlichen Masse; wahrscheinlich wird auch das Plasma, in welches die einzelnen Achsenzylinderfibrillen eingebettet sind, von dieser Masse gebildet; die Räume zwischen den Septen, welche außen in die „Schwannsche Scheide", innen in das Achsenzylinderplasma übergehen, werden von Myelinsubstanz angefüllt, einer Masse, die in ihrer Gesamtheit bisher als zweite selbständige Hülle der Nerven (Markscheide) neben der Schwannschen Scheide aufgefaßt wurde. Der periphere Nerv würde nach diesen Untersuchungen auch noch beim Erwachsenen aus einer Kette von zelligen Gebilden bestehen, die mit ihren Schmalseiten aneinander stoßen, und nur die Fibrillen des Achsenzylinders würden ein Kontinuum darstellen, das diese Zellkette durchläuft. Entsprechende Angaben finden wir bereits früher bei Ranvier, bei Apáthy (für Wirbellose) und bei anderen Untersuchern. Stransky[3]) hat die Kerne der Schwannschen Scheide definiert als die Proliferationsstelle jener zylindrischen Hohlröhrchenzelle, die als Schwannsche Scheide von einem Schnürringe zum andern reicht, dort direkt an die Nachbarzelle stößt und mit ihr zu einer sieb-

1) Bezüglich der embryonalen Genese stehen sich dieselben zwei Anschauungen über die Entstehung des Achsenzylinders gegenüber.

2) Vgl. dazu Koichi Miyake, Arb. aus dem Obersteinerschen Institut, Bd. XIV, 1908.

3) Stransky, Journal f. Psychologie u. Neurologie, Bd. I, 1903.

förmigen Platte verschmilzt, durch die der Achsenzylinder mit seinen Fibrillen hindurchbricht.

Für die Nervenfasern der Zentralorgane ist die entwicklungsgeschichtliche Entstehung aus hintereinandergereihten Zellen gleichfalls öfter behauptet worden. Neuerdings haben sich namentlich italienische Autoren mit der Frage beschäftigt. U. a. hat Fragnito bei Hühnerembryonen von 12 bis 18 Tagen an Stelle der späteren Nervenfasern Ketten von langgestreckten Zellen mit je einem Kern gesehen; er hat diese kernhaltigen Spindeln bis in den Achsenzylinderfortsatz von Ganglienzellen, und auch noch in den Zelleib hinein, verfolgen können. Wahrscheinlich unterscheiden sich aber die zentralen von den peripheren Nervenfasern dadurch, daß bei ersteren die die Nervenfaser bildenden Zellen später vollkommen zu einem Strange mit einander verschmelzen, daß ihre Kerne zugrunde gehen, und daß eine äußere Hülle (bei den peripheren Nerven bisher als Schwannsche Scheide bezeichnet) nicht erhalten bleibt[1]).

Reich vermutet, daß möglicherweise ein Teil der Gliazellen besonders enge Beziehungen zu den Nervenfasern im Zentralorgan habe, und daß die Kerne dieser Gliaelemente in gewissem Sinne Analoga der sog. Schwannschen Scheidenkerne der peripheren Nerven darstellen.

Als Schlußglied dieser Reihe neuer Befunde fügt sich die Angabe von Held an, daß die Schwannschen Zellen sich aus Zellen bilden, welche aus dem Medullarrohr vordringen, daß sie ausgewanderte Gliazellen, also Elemente ektodermaler Herkunft sind. Das würde im Zusammenhang mit dem vorher Gesagten bedeuten, daß auch beim peripheren Nerven nicht nur die Achsenzylinderfibrillen, sondern auch die spezifischen Achsenzylinderhüllen, wie das gesamte Zentralnervensystem, Abkömmlinge des äußeren Keimblattes sind.

Ganglienzellen, Nervenfasern und die sie verknüpfenden fibrillären Apparate machen die spezifischen funktionierenden Teile des Nervensystems aus. Diese Teile sind eingelagert in ein Stützgewebe.

---

1) Damit hängt wohl auch der Verlust der Regenerationsfähigkeit zentraler Nervenfasern zusammen.

Von den übrigen Körperorganen wissen wir, daß ihre Stützgewebe mesodermaler Herkunft sind. Das Nervensystem verhält sich darin anders, es besitzt eine eigene ektodermale Stützsubstanz, die Neuroglia, den Nervenkitt. Spezifisches Nervengewebe und Neuroglia stammen aus einer gemeinsamen Anlage, dem Ektoderm und trennen sich in der Entwicklung erst relativ spät von einander. Eine Folge dieser späten Trennung sind dauernde sehr enge Beziehungen zwischen beiden. Das Nervensystem enthält außerdem auch noch echtes mesodermales Bindegewebe, aber, abgesehen von den äußeren Hüllen (Dura mater, Pia mater, Hüllen der peripheren Nerven), nur in spärlichen Mengen, und stets nur in Begleitung des Blutgefäßsystems und des Lymphapparates.

Über das Wesen und über das Verhalten der Neuroglia haben wir erst sehr allmählich genauere Kenntnisse erlangt. Die Erkenntnis, daß sie in ihrer Gesamtheit ein Gewebe ektodermalen Ursprunges darstellt, ist nur mühsam erworben worden. Der gewichtigste Gegner dieser Auffassung, His, hat erst kurz vor seinem Tode (1904) die rein ektodermale Herkunft der Glia zugegeben. Noch bis vor etwa 15 Jahren herrschte über die Neuroglia „eine jeder Beschreibung spottende Verwirrung“ (Nissl)[1]; man war nicht imstande, die Kerne mancher Gliazellen und gewisser Ganglienzellen zu unterscheiden, man faßte viele der anscheinend „freien“ Gliakerne als Lymphkörperchen auf usf.; Reste dieser Verwirrung treffen wir noch jetzt überall in der Literatur.

Präzisere Vorstellungen gewann man zuerst mit Hilfe von Golgibildern; aber diese Vorstellungen erwiesen sich bald als unzureichend und nur zum Teil zutreffend. Silberimprägnationspräparate zeigen einen großen Teil der Glia als isolierte Zelleinheiten, deren jede ein spinnenförmiges zelliges Gebilde mit längeren oder kürzeren vom Zelleib ausstrahlenden Fortsätzen darstellt; die Fortsätze sind oft sehr lang und bilden dann Geflechte. Aus solchen Präparaten schloß man, daß alle Gliafasern direkte Ausläufer von Gliazellen seien.

---

1) S. Geschichtliches über die Glia bei Nissl, Histologische und histopathologische Arbeiten, Bd. I; Held, Abhandlungen der math.-phys. Klasse der Königl. Sächs. Ges. der Wissensch., Bd. XXVIII, 1903; Eisath, Monatsschr. f. Psych. u. Neurol., Bd. XX, 1906.

Etwas ganz neues bedeutete demgegenüber die Lehre Weigerts von der Glia[1]). Er wies mit Hilfe einer eleganten spezifischen Färbmethode nach, daß es selbständige Gliafasern (Gliafibrillen) gibt, die von den Gliazelleibern gebildet werden, aber von ihnen chemisch differenziert sind und sich deshalb elektiv färberisch darstellen lassen. Er vertrat ferner mit Nachdruck die Lehre, daß diese chemisch differenzierten Fibrillen in fertigem Zustande von den Zellen auch räumlich getrennt seien, daß sie außerhalb des Leibes der Zellen liegen, also eine echte Interzellularsubstanz darstellen. Die Fibrillen geraten nach ihrer Bildung zum Teil weit ab von ihren Ursprungszellen, zum Teil liegen sie ihnen noch an und ziehen dann mit Vorliebe in scharfen Bögen, deren Scheitel dem Kern der Gliazellen zugerichtet sind, an ihnen vorüber.

Weigert zeigte, daß die älteren Färbemethoden nur dadurch, daß sie Zelleib und Fasern der Glia in gleicher Weise färben bzw. imprägnieren, die bekannten Sternbilder (Kurzstrahler, Langstrahler) vortäuschen. Die spezifischen Gliafasern sind nach Weigerts Deutung nicht Ausläufer der Zelleiber, sondern sie ziehen, chemisch differenziert und räumlich getrennt, an ihnen vorbei. Es sind glatte, eigentümlich starre, stets ungeteilt verlaufende und nie anastomosierende Gebilde.

Diese neue Lehre forderte eine Trennung des fertigen Gliagewebes in zwei Bestandteile, in räumlich begrenzte Gliazellen und in von diesen Zellen losgelöste interzelluläre Fasern. Ein Vergleich der verschiedenen Abschnitte des Zentralnervensystems ergab Weigert, daß die Zellen überall ziemlich gleichmäßig, die Fasern aber sehr ungleichmäßig verteilt sind; unter dem Epithel der Ventrikel und des Zentralkanals liegt stets eine dicke Schicht sehr eng verwebter Neurogliafasern, ebenso weisen die äußeren Oberflächen des Zentralnervensystems eine Verdichtung der Neuroglia auf, desgleichen alle Partien des Gewebes, die an Blutgefäße angrenzen; im Innern, in der grauen und in der weißen Substanz, ist die Zahl und die Masse der Gliafasern an verschiedenen Stellen sehr verschieden; in der Großhirnrinde beispielsweise findet sich stets ein schmales aber dichtes Geflecht an der Oberfläche unter der Pia, von ihr aus strahlen Glia-

---

1) S. seine mustergültige klassische Arbeit „Beiträge zur Kenntnis der normalen menschlichen Neuroglia“, 1895, Frankfurt a. M.

fasern in die Tiefe, werden aber immer spärlicher, so daß in den untersten Schichten auf weite Strecken Gliafasern überhaupt nicht zu finden sind, und erst in der Marksubstanz tritt wieder ein reiches Neurogliageflecht hervor[1]).

Weigerts Arbeit über die Neuroglia ist von grundlegender Bedeutung, sie hat unsere Kenntnisse vom feineren Bau der Zentralorgane wesentlich bereichert. Leider aber hat Weigerts Methode der Darstellung der Gliafibrillen eine Reihe von Unvollkommenheiten, welche Weigert selber sehr gut kannte, und die zu beseitigen ihm trotz aller Bemühungen nicht mehr geglückt ist. Die Methode ist launenhaft, sie gelingt auch dem Geübten häufig nicht, ohne daß es möglich wäre den Grund dafür einzusehen; besonders oft versagt sie für die Großhirnrinde, namentlich dann, wenn eine pathologische Vermehrung der Fasern nicht vorliegt; sie versagt ferner regelmäßig bei Tieren[2]).

Nach Weigerts Veröffentlichung hat es an Einwänden gegen seine Auffassung vom Bau der Neuroglia nicht gefehlt. Man hat vor allem geltend gemacht, daß seine Methode nicht alles Gliöse zur Anschauung bringe, daß sie außer den Kernen nur bestimmte, in einer bestimmten Entwicklungsstufe befindliche Gebilde mit bestimmten chemischen Eigenschaften (die spezifischen Gliafibrillen) elektiv darstelle, daß sie den Zelleib nur andeutungsweise erkennen lasse, und daß Weigert nur durch einseitige Betonung der Kerne und der Fibrillen, und durch Vernachlässigung des protoplasmatischen Teiles der Glia zu seiner Auffassung von der räumlichen Trennung der Gliafasern und der Gliazellen gelangt sei.

Diese Einwände bezeichnen die Richtung, in welcher die Lehre von der Neuroglia sich nach Weigert hauptsächlich weiter entwickelt hat. Sie rütteln in einzelnen Punkten an den Deutungen, welche Weigert seinen Präparaten gegeben hat, sie rütteln nicht an der Existenz der Fasern, ihrem Verhalten, ihrer Verbreitung, ihrer Spezifität. Alle späteren Arbeiten über die Glia bauen auf den Weigertschen Mitteilungen auf und wären zum großen Teil ohne sie nicht möglich gewesen.

---

1) Weigert, l. c. S. 136 ff., S. 172.

2) Vgl. Erik Müller, Archiv f. mikroskop. Anatomie u. Entw.-Gesch., Bd. LV, 1899.

Die wichtigste dieser späteren Arbeiten auf dem Gebiete der normalen Histologie der Glia ist die von Held[1]). Held schließt sich der Schilderung Weigerts von der Gestalt und von dem färberischen Verhalten der Gliafibrillen in allen Punkten an, er bestreitet aber auf das entschiedenste die Berechtigung, diese Fibrillen als eine echte Interzellularsubstanz zu deuten, d. h. er erkennt ihre chemische Differenzierung vom Gliazelleibe an, stellt jedoch ihre räumliche Trennung vom Zelleibe in Abrede.

Held hat sich im Gegensatz zu Weigert bemüht, nicht nur die Kerne und die Fibrillen zu färben, sondern auch das Protoplasma der Glia überall möglichst vollständig zur Darstellung zu bringen. Solche Präparate sind es, die ihn zu einer wesentlich anderen Auffassung vom Bau des gesamten gliösen Apparates geführt haben. Diese Auffassung gipfelt darin, daß die Glia ein weitverzweigtes und verästeltes aber zusammenhängendes synzytiales Maschenwerk aus protoplasmatischer Substanz darstellt, welches die funktionierenden Teile des zentralen Nervengewebes einhüllt und alle Lücken zwischen ihnen ausfüllt; in die Knotenpunkte dieses Maschenwerkes sind Kerne eingelagert, und zur Versteifung des Ganzen dienen, im Protoplasma gelegen, nicht außerhalb desselben, die spezifischen von Weigert beschriebenen Fibrillen.

Die Auffassung Helds von dem synzytialen Charakter des Gliagewebes schließt sich in vieler Hinsicht entwicklungsgeschichtlichen Einzelheiten eng an, deren Kenntnis wir in erster Linie His[2]) verdanken. Die undurchbrochene, sich zu einem Rohr schließende Platte von dichtgedrängten Zellen, welche die erste Anlage des Zentralnervensystems beim Embryo darstellt, lockert sich, wie His angibt, sehr bald; bereits in der zweiten Woche findet sich an ihrer Stelle das sog. Markgerüst (Myelospongium), d. h. ein zusammenhängendes wabiges Protoplasmanetzwerk, das sich außen und innen zu einer Membrana limitans (externa und interna) schließt, und in welches annähernd radiär gestellte Kerne eingelagert sind[3]). Dies Markgerüst erhält sich als bleibender Bestandteil der späteren Neuroglia; dazu treten aber durch Teilung sich bildende, über den ganzen

1) Hans Held, Über den Bau der Neuroglia usw. Abhandlungen der math.-phys. Klasse der Königl. Sächs. Ges. der Wissensch., Bd. XXVIII, 1903.

2) S. dessen letzte Arbeit über das Nervengewebe: Die Entwicklung des menschlichen Gehirns während der ersten Monate, Leipzig 1904.

3) His, a. a. O. S. 12 u. Fig. 3.

Querschnitt verstreute Elemente (Sternzellen von Deiters), die mit den Markgerüstkernen und untereinander gleichfalls in synzytialem Zusammenhang bleiben; von den Myelospongiumkernen wird die innere Schicht zum Ependym. In einem noch späteren Stadium tritt dann die Sonderung der zelligen Elemente in Spongioblasten und Neuroblasten ein; erstere werden zu Gliazellen, letztere zu Nervenzellen.

Diesen entwicklungsgeschichtlich von His erwiesenen synzytialen Charakter behält nun die Glia nach Helds Befunden dauernd bei. Die Verästelungen der Zelleiber bilden untereinander ein Maschenwerk; die Anastomosen sind an manchen Stellen sehr vielfach und innig, an anderen lockerer, oder auch nur als sehr feine Protoplasmaüberzüge von Fibrillen erkennbar. Die Weigertschen Fibrillen selber dienen „zur Versteifung“ des Maschenwerkes, sie sind dem Gliaprotoplasma eingelagert, und auch im fertigen Zustande nicht räumlich von ihm emanzipiert; gelegentlich hat Held auf seinen Präparaten streckenweise an Gliafibrillen einen protoplasmatischen Überzug nicht entdecken können, jedoch hat er sich nie davon überzeugen können, daß solche Fibrillen in ihrer ganzen Ausdehnung frei waren, vielmehr hat er sie zumeist irgend wo in das protoplasmatische Gliaretikulum eintauchen sehen. Ein großer Teil der spezifischen Fibrillen liegt in den Protoplasmaanhäufungen um die Kerne, ein anderer Teil liegt weit davon ab in dem unregelmäßigen protoplasmatischen Maschenwerk; durchaus nicht selten ziehen dabei Fibrillen durch mehrere Zellanteile, sie gehören nicht immer nur einer Zelle an.

Held unterscheidet faserlose, faserarme und faserreiche Gliazellen; einen sehr häufigen Typus der faserhaltigen Zellen stellt der Typus der radiärgefaserten dar, der nach Held dann entsteht, wenn zahlreiche Fibrillen aus langen Fortsätzen von Gliazellen durch die Gegend um den Kern und dann wieder in einen anderen Fortsatz hinein ziehen. Solche Elemente erscheinen bei Anwendung von Silberinkrustationsverfahren (Golgi) als die bekannten Astrozyten, sie erscheinen auf Weigertpräparaten infolge von Fortdifferenzierung des größten Teiles des Protoplasmas als die von Weigert beschriebenen Typen, bei welchen Fibrillen in größerer Zahl bogenförmig an dem Kern vorbeiziehen. Held kennt daneben auch längs- und quergefaserte Zellen sowie solche, bei denen die Mehrzahl der Fibrillen weit ab vom kerntragenden Teil des Protoplasmas an der Peripherie

hinzieht. Viele Gliazellen besitzen überhaupt keine spezifischen Fibrillen in ihrem Protoplasmaanteil.

Es war schon vor Weigert bekannt, ist aber durch ihn besonders hervorgehoben worden, daß die Glia an den Oberflächen der Zentralorgane reichlicher angesammelt ist als an den meisten übrigen Stellen. Weigert hatte ferner gleichfalls bereits den äußeren Oberflächen als „innere" hinzugezählt die Grenzen des Gewebes gegen die überall aus der Pia her einstrahlenden Gefäße. Mit dieser „marginalen" Glia hat sich Held besonders eingehend beschäftigt; er hat auch hier, um die Weigertschen Angaben über das Verhalten der Fibrillen zu ergänzen, sein Hauptaugenmerk auf den Protoplasmaanteil der Glia gerichtet. Held konnte durch seine Präparate den Nachweis erbringen, daß das synzytiale gliöse Protoplasmamaschenwerk sich überall an den Oberflächen (den äußeren wie den inneren) zu einer fortlaufenden Membran zusammenschließt (Membrana limitans superficialis resp. perivascularis), und daß auf diese Weise allerorts das ektodermale nervöse Gewebe gegen das mesodermale Gewebe (Pia resp. einstrahlende Gefäße) scharf abgegrenzt wird. Die Membrana limitans ist ein bald feineres, bald derberes Häutchen, welches sich aus den an ihren Enden zu „Füßchen" verbreiterten protoplasmatischen Fortsätzen mehr oder weniger weit abliegender Gliazellen zusammensetzt. Diese Zusammensetzung aus einzelnen Füßchen gibt sich auf Flachschnitten von der Membran durch eine unregelmäßige Felderung zu erkennen. Die Membran selbst und die Füßchen sind an vielen Orten stark versteift durch Gliafibrillen, welche Weigerts Methode allein zur Darstellung gebracht hatte.

Für unsere Kenntnisse vom Wesen und vom Bau der Neuroglia bringen diese Mitteilungen von Held eine wichtige Ergänzung. Wir können ihnen entnehmen, daß die Glia ein kontinuierliches Retikulum darstellt, das nur unvollkommen in einzelne Territorien von der Dignität einer Zelle mit je einem Kern abgesetzt ist, ein Retikulum, das in der Tat als „Nervenkitt" Ganglienzellen, Fibrillen und Nervenfasern einhüllt und zusammenhält; ihm sind die von Weigert dargestellten starren Fibrillen nur eingelagert[1]).

1) Held deutet auch die von Bethe bereits früher als Füllnetze beschriebenen körnigen oder gerinseligen feinen Massen, welche scheidenartig die Nervenfasern der weißen Substanz einhüllen, als Bestandteile der Glia, und ebenso die bei Besprechung der Fibrillenbefunde erwähnten Golginetze um die Ganglienzellen.

Wir haben bereits gehört, daß für viele, namentlich für histopathologische Untersuchungen die Nisslsche Färbmethode gute Dienste zur Erkennung von histologischen Einzelheiten leistet. Auch ein guter Teil dessen, was man heute über krankhafte Veränderungen an der Glia weiß, ist an Nisslpräparaten erkannt worden. Die Nisslsche Methode färbt allerdings nur einen Teil des gliösen Apparates, nämlich außer den Kernen lediglich das Protoplasma in der nächsten Nähe der Kerne; sie läßt ungefärbt die Fibrillen, ungefärbt das protoplasmatische Maschenwerk von His und Held und die Grenzmembranen. Aber die Bilder, welche die Nisslsche Methode gibt, sind außerordentlich klar und übersichtlich, sie zeichnen sich durch eine Konstanz aus, die keine andere Methode besitzt, und sie läßt schon geringfügige pathologische Veränderungen mit großer Sicherheit erkennen.

Wie auf Nisslpräparaten unter normalen Verhältnissen die Glia sich darstellt, hat Nissl selber am prägnantesten beschrieben[1]). Er unterscheidet wie Weigert bei den Kernen kleine runde dunkle, d. h. viel Basichromatin enthaltende Elemente, große wenig gefärbte meist eiförmige, und Übergangsformen zwischen beiden mit mittelstarker oder heller Färbung. Die Kernmembran ist stets deutlich und zeigt oft eine Zusammensetzung aus dicht aneinander gedrängten Körnchen. Der Zelleib ist bei vielen Elementen nur angedeutet, häufig mehr aus optischen als aus färberischen Gründen überhaupt sichtbar; die Zellen der weißen Substanz des Gehirns lassen in der Regel einen etwas größeren Leib erkennen, der als blasse schmale Sichel dem Kern ansitzt oder als ein loses Maschenwerk ihn umgibt; in den weißen Rückenmarkssträngen finden sich vielfach Andeutungen von spinnenförmiger Gestalt des Protoplasmas um den Kern. Das Protoplasma zeigt, so weit es mit der Methylenblaumethode darstellbar ist, einen ausgesprochen wabigen Bau, seine Abgrenzung nach außen ist in den allermeisten Fällen nicht möglich, eine Zelleibsmembran ist nie vorhanden[2]).

1) Nissl, Histolog. u. histopath. Arbeiten, Bd. I, und: Über einige Beziehungen usw. (Vortrag), Archiv f. Psych., Bd. XXXII, 1899.

2) Dies Verhalten wird uns verständlich, wenn wir an die Mitteilungen von Held über den diffusen maschigen Bau des gesamten Gliaprotoplasmas denken; die Nisslsche Methode bringt nur das Protoplasma in der nächsten Umgebung der Kerne zur Darstellung, dies verliert sich allmählich in das umgebende Maschenwerk.

Der Zelleib kann Pigment enthalten. Von Wichtigkeit ist schließlich die Erfahrungstatsache, daß Gliazellen, welche Fibrillen produziert haben, langsam und allmählich regressive Veränderungen einzugehen pflegen; ihr Kern wird kleiner und färbt sich stärker, der Zelleib wird gleichfalls tinktoriell deutlicher, schließlich schrumpft das ganze Element zu einem unregelmäßig spinnenförmigen dunkel gefärbten Gebilde. Das gilt nicht nur für pathologische Verhältnisse, man findet vielmehr solche Formen auch normaliter vielfach, beispielsweise im äußeren Gliasaum der Hirnrinde (Nissl, l. c.).

Vierte Vorlesung.

Das mesodermale Gewebe. — Blut- und Lymphgefäßapparat. — Histologischer Aufbau des Nervengewebes.

Nach dem in der vorigen Vorlesung Gesagten stellt die Neuroglia für das Zentralnervensystem eine Stützsubstanz dar, welche in offenbar sehr vollkommener Weise das gesamte funktionierende Gewebe zusammenhält, und welche überall dort, wo Oberflächen entstehen, Grenzmembranen gegen die Umgebung bildet. Virchows Name „Nervenkitt" ist für sie sehr zutreffend. Das periphere Nervensystem besitzt keine Glia; bei ihm tritt anstelle der Glia echtes mesodermales Bindegewebe; an den das Gehirn, die Medulla oblongata und das Rückenmark verlassenden Nervenwurzeln hört die Gliaeinhüllung meist in ziemlich scharfer Linie auf; auch die Spinalganglien sind in Bindegewebe eingebettet und jede ihrer Ganglienzellen ist von einem Kranz von Bindegewebszellen umgeben.

Auch das zentrale Nervensystem besitzt mesodermales Gewebe; dasselbe besteht aber ausschließlich aus den Wänden der die Ernährung vermittelnden Blutgefäße und dem spärlichen, diese Gefäße als Adventitia begleitenden lockeren, fasrigen Gewebe. Die gröberen Gefäße und das enge kapillare Netz durchbohren die Substanz der Zentralorgane nach allen Richtungen, aber überall schließt sich das ektodermale Nervengewebe durch Bildung gliöser Grenzmembranen ab; „die Gefäße sind für das Zentralnervensystem etwas genau so fremdes, wie die eigentliche Pia mater" (Weigert), eine Verflechtung von Bindegewebsfasern mit gliösen, ein Eindringen des Bindegewebes zwischen die ektodermalen Bestandteile des Nervengewebes findet nirgends statt; wo Gefäße mit dem sie begleitenden Bindegewebe liegen, stoßen sie allseitig an die glatte gliöse Membrana limitans perivascularis.

Die arteriellen Gefäße der Zentralorgane stammen sämtlich aus der Pia. In die Hirnrinde strahlen, senkrecht zur Oberfläche, kurze Äste ein, die bald nach ihrem Eintritt sich in feinste Arterien und in Kapillaren auflösen; ein Teil von ihnen dringt tiefer und versorgt noch Partien des darunterliegenden oberflächlichen Markes; der Hirnstamm und der größte Teil der weißen Marksubstanz wird von senkrecht aus dem an der Basis gelegenen Circulus arteriosus Willisii aufstrebenden Arterien mit Blut gespeist. Im Rückenmark erhalten die weißen Stränge ihr Blut aus radiär von der umgebenden Pia aus einstrahlenden Gefäßen; in dem im vorderen Längsspalt des Rückenmarks gelegenen Piaseptum dringen kurze arterielle Äste horizontal in die Tiefe, treten in die graue Substanz zu beiden Seiten des Zentralkanals ein, lösen sich hier rasch in eine Anzahl von Zweigen auf und versorgen die Vorder- und Hinterhörner des Rückenmarks. Die venösen Gefäße des Gehirns sammeln sich zu einem Teil wieder in der Pia, ein anderer Teil vereinigt sich in der Tiefe, unter dem Balkenwulst, zur Vena magna Galeni; die pialen Venen sowohl wie die Vena Galeni münden in die Sinus Durae matris.

Das spärliche, all diese ein- und austretenden Gefäße als Adventitia begleitende Bindegewebe, das einzige in den Zentralorganen enthaltene, kann als direkte Fortsetzung der Pia betrachtet werden.

Über die Struktur der Blutgefäßwände in den nervösen Zentralorganen gilt im allgemeinen das Gleiche wie über die übrigen Gefäße des Körpers[1]). Man pflegt an ihnen drei Schichten zu unterscheiden: die Intima, die Media oder Muskularis, und die Adventitia. Einen wichtigen Bestandteil der Gefäßwände stellen die elastischen Fasern[2]) dar. Sie sind unter dem Endothel zu einer besonderen Schicht, der Membrana elastica angesammelt, in das Endothel selber dringen sie nicht ein. Die Membrana elastica ist bei den Arterien eine kompakte Schicht von lamellösem Bau mit den bekannten Lücken oder Fenstern (daher auch der Name Membrana fenestrata); sie zeigt bei den Arterien ferner eine regelmäßige Wellung derart,

---

1) Vgl. Evensen, Beiträge zur normalen Anatomie der Hirngefäße. Histol. und histopath. Arb. von Nissl, Bd. II, 1908.

2) Für ihre isolierte elektive Darstellung besitzen wir eine ausgezeichnete Methode in Weigerts Resorzin-Fuchsin-Methode. Nissls Methode läßt sie ganz ungefärbt.

daß parallel und in regelmäßigen Abständen längs verlaufende Wülste in das Gefäßlumen vorspringen; sie ist schwächer, weniger kompakt und nicht gewellt bei den Venen. Eine allerdings sehr feine und erheblich schwerer färbbare elastische Membran ist anscheinend auch überall in den Kapillaren vorhanden. Elastische Fasern durchsetzen ferner in Form eines relativ weiten Maschenwerkes die Muskularis; sie umspinnen hier, wie man sich am besten an feinen Arterien der Pia überzeugen kann, jede einzelne Muskelfaser; da, wo eine deutliche Adventitia vorhanden ist, sind auch meist reichliche elastische Fasern in dieser Schicht zu finden.

Das Endothel der Gefäße in Gehirn und Rückenmark einschließlich der gröberen basalen Gefäße ist überall einschichtig. Es besteht aus großen platten rautenförmigen Zellen, deren Protoplasma sich unter normalen Verhältnissen schwer färbt, deren Grenzen aber durch Vergolden kenntlich gemacht werden können. Sie pflastern das Innere der Gefäße lückenlos aus und bilden bei den Kapillaren zusammen mit der nach außen davon liegenden feinen Elastica die einzigen Wandbestandteile. Die Kerne dieser Zellen sind langgestreckt und liegen mit ihrer Längsachse stets in der Längsrichtung der Gefäße. Ihre Größe ist in den Gefäßen verschiedensten Kalibers überall annähernd die gleiche. In den Kapillaren findet man sie in regelmäßigen Abständen abwechselnd links und rechts, bzw. oben und unten. Sie besitzen eine deutliche Kernmembran, die häufig eine Zusammensetzung aus feinen Körnchen erkennen läßt, und im Innern zumeist zwei bis vier kernkörperchenähnliche kleine dunkle Gebilde. Ihre Gestalt ist abgeflacht; von der Fläche gesehen erscheinen sie deshalb blaß, von der Kante gesehen dunkler. In den Endothelkernen sind ferner häufig eigenartige kleine Vakuolen zu finden, auf welche Nissl aufmerksam gemacht hat; sie erscheinen als kreisrunde scharfrandige Löcher, wie mit dem Locheisen gestochen, und besitzen einen stark lichtbrechenden Inhalt, der mit keinem der gewöhnlichen Farbstoffe sich färbt; häufig trifft man sie nur halb oder mit dem größeren oder mit dem kleineren Teil im Kerne, mit der anderen Hälfte bereits im Protoplasma liegend an; offenbar werden sie regelmäßig alsbald in den Zelleib ausgestoßen, und der Endothelkern schließt sich dann hinter ihnen wieder zu seiner früheren Gestalt. Ihre Bedeutung ist noch völlig ungeklärt; sie kommen nicht nur beim Menschen, sondern auch bei Tieren vor. Ihre

Kenntnis kann von Wichtigkeit sein; Kerne, welche sie enthalten, können ohne weiteres als Endothelkerne angesprochen werden.

Die Muskularis besteht bei der Mehrzahl der Arterien, da es sich mit geringen Ausnahmen um kleine Gefäße handelt, aus einer einfachen Schicht zirkulär verlaufender Muskelzellen. Ihre Kerne stehen deshalb mit der Längsachse sämtlich senkrecht zu den Endothelkernen.

Die Adventitia begleitet alle Gefäße von deren Austritt aus der Pia an; an den feinsten Gefäßen und an den Kapillaren besteht sie aus vereinzelten spindelförmigen oder mehr rundlichen Kernen ohne deutlichen Leib.

Lymphbahnen. Gehirn und Rückenmark besitzen geschlossene Lymphgefäße mit eigener Wandung nicht. Die Lymphe zirkuliert lediglich in Räumen um die Blutgefäße, und diese Räume kommunizieren mit den großen Lymphsäcken, welche in den Spalten zwischen den die Zentralorgane einhüllenden bindegewebigen Häuten (Dura und Pia) gelegen sind.

Die Dura mater umgibt als ein glattwandiger Sack Gehirn und Rückenmark; nur zwei sichelförmige Fortsätze (Falx und Tentorium) dringen in die großen Spalten zwischen beiden Großhirnhemisphären bzw. zwischen Großhirn und Kleinhirn ein. Die die ernährenden Gefäße tragende Pia mater dagegen liegt überall der Oberfläche der nervösen Zentralorgane eng an, sie folgt allen Einsenkungen und Furchen, füllt diese aus, überbrückt sie aber zugleich mit einem äußeren glatten Blatt. Man pflegt deshalb seit alters her an der Pia mater eine lockere maschige, aus einzelnen Balken von Bindegewebe bestehende äußere Schichte als Arachnoides, und eine innere sich der Oberfläche der nervösen Organe eng anschmiegende Bindegewebslage als Pia im engeren Sinne zu unterscheiden[1]); in ihr liegen auch die pialen Gefäße.

Die glatte Innenfläche der Dura und die glatte Außenfläche der Arachnoides sind von einem fortlaufenden Endothel überzogen. Der zwischen ihnen gelegene enge Spaltraum enthält spärliche Mengen von Lymphe und wird als Subduralraum bezeichnet.

1) Von anderen wird nur das feine, überall an die Dura sich anlehnende Blatt als Arachnoides, das diese Arachnoides und das innere piale Blatt (Pia im engeren Sinne) verknüpfende Maschenwerk als subarachnoideales Gewebe bezeichnet. Eine scharfe Trennung ist nirgends möglich.

Das lockere Maschenwerk der Arachnoides dient gleichfalls als Lymphraum. Es bildet einen mit Flüssigkeit gefüllten Sack, der besonders weit am Rückenmark ist, und der hier wie ein Wasserkissen die im Wirbelkanal aufgehängte Medulla spinalis vor mechanischen Insulten schützt. Er ist bekannt unter dem Namen Subarachnoidealraum.

Zwischen der innersten Schicht der Pia und der durch die gliöse Membrana limitans superficialis dargestellten äußeren Oberfläche des Gehirns und Rückenmarkes liegt ein nur virtueller Spalt (His), der Epizerebralraum resp. Epispinalraum, welcher für gewöhnlich keine Flüssigkeit enthält.

Es finden sich demnach in und zwischen den Hüllen um die Zentralorgane drei Räume: zwischen Dura und Pia der Subduralraum, innerhalb des lockeren Gewebes der Pia-Arachnoides der Subarachnoidealraum, und zwischen Pia und Gehirn- bzw. Rückenmarksoberfläche der Epizerebral- bzw. Epispinalraum.

Wenn wir nun eine Vorstellung von der Lage der Lymphbahnen innerhalb des Gehirns und Rückenmarkes gewinnen wollen, so knüpfen wir am besten an das an, was wir über die Blutversorgung dieser Organe bereits gehört haben. Die nervösen Zentralorgane besitzen in den ersten Entwicklungsstadien Blutgefäße in ihrem Innern nicht. Erst wenn schon eine relativ hohe Entwicklungsstufe erreicht ist, dringen von außen her, von der Pia aus, Gefäßsprossen gegen das bis dahin ausschließlich ektodermale Gewebe des Gehirns und Rückenmarkes vor; diese Sprossen stoßen dabei überall auf die Membrana limitans superficialis, und sie stülpen diese, ohne sie jemals zu durchbohren, vor sich her; das spezifische ektodermale nervöse Gewebe bleibt dadurch allerorts in sich geschlossen und grenzt sich gegen den wie ein Fremdling eindringenden Gefäßapparat durch eine gliöse Membrana limitans perivascularis ab, welche nichts als eine kontinuierliche Fortsetzung der gliösen, also zum ektodermalen Gewebe gehörigen Membrana limitans superficialis darstellt. Das gilt für die größeren Gefäße sowohl wie für die Kapillaren, nur ist bei ersteren die Membrana limitans ein ziemlich derbes, durch Gliafibrillen versteiftes und in der Umgebung verankertes Häutchen, während sie bei den Kapillaren, durch deren Wand hindurch die Diffusionsprozesse zum Zweck der Ernährung des Gewebes stattfinden müssen, lediglich eine feine kontinuierliche Schicht des gliösen protoplasmatischen Retikulums darstellt.

Mit den Gefäßrohren dringt aber aus der Pia gleichzeitig überallhin spärliches Bindegewebe vor, das die Rolle der Adventitia spielt, und das nach dem Gesagten stets nur in dem Spalt zwischen Gefäßwand (Intima, bzw. Intima + Muscularis) und der gliösen Grenzmembran gefunden werden kann.

Nach diesen entwicklungsgeschichtlichen Daten leuchtet ein, daß wir um alle Gefäße der Zentralorgane, grobe wie feine, kontinuierliche Fortsetzungen von zweien der Räume zu suchen haben, deren Vorhandensein wir zwischen und in den bindegewebigen Hüllen (Dura und Pia) kennen gelernt haben. Der Epizerebral- bzw. Epispinalraum (zwischen Membrana limitans superficialis und Pia) muß seine Fortsetzung finden in einem Raum zwischen Membrana limitans perivascularis (d. h. Hirn- bzw. Rückenmarksgewebe) und Adventitia, und die Subarachnoidealräume in Räumen innerhalb des lockeren Gewebes der Adventitia, die ja nichts anderes darstellt als eine Fortsetzung der Pia.

In der Tat existieren um die Gefäße der Zentralorgane überall diese zwei Lymphräume, einer innerhalb der Adventitia, einer nach außen von ihr; letzterer wird wieder außen begrenzt von der glatten gliösen Membrana limitans perivascularis.

Eine scharfe Trennung dieser beiden Räume wird nur dort möglich sein, wo eine deutliche Adventitia vorhanden ist, d. h. um die gröberen Gefäße herum; im Gebiet der Kapillaren, wo eine solche Adventitia fehlt oder äußerst spärlich ist, gehen beide Räume breit in einander über; hier finden wir nur einen Raum, der zwischen dem nervösen Gewebe und dem Gefäßendothelschlauch gelegen ist.

Dementsprechend sehen wir, daß auch in der Literatur seit langem zwei Lymphräume um die Gefäße der Zentralorgane unterschieden werden; der eine, innere ist als Virchow-Robinscher oder adventitieller, der andere, äußere als Hisscher oder perivaskulärer Raum bekannt.

Die Verhältnisse liegen einfach und klar für den ersten dieser Räume; über den zweiten sind viele falsche Anschauungen verbreitet, und ein volles Verständnis für ihn haben wir erst gewonnen durch die Mitteilungen von Held über die gliösen Grenzmembranen. Dieser zweite, zwischen Adventitia und dem eigentlichen nervösen Gewebe gelegene Raum ist sehr oft mit einem anderen Raum verwechselt worden, der, wie gleich betont werden soll, ein Kunstprodukt darstellt[1]).

1) S. Nissl u. a. im Zentralbl. f. Nervenheilk. u. Psych., 1903, S. 90.

Durch die übliche Behandlung unserer mikroskopischen Präparate mit starkem Alkohol (zur Fixierung, Nachhärtung und Einbettung in Zelloidin oder Paraffin) werden infolge von Wasserentziehung erhebliche Schrumpfungsvorgänge hervorgerufen. Infolge von Verschiedenheit an Wassergehalt und von Ungleichheit der mechanischen Festigkeit der einzelnen Gewebsteile pflegen dabei Zerreißungen aufzutreten, und zwar mit Vorliebe an bestimmten Stellen. Eine dieser Prädilektionsstellen ist die Umgebung der Gefäße (Nissl, Held). Der Riß erfolgt hier regelmäßig zirkulär dicht nach außen von der Membrana limitans perivascularis; diese Membran selbst, welche relativ derb und obenein durch Gliafibrillen versteift ist, gibt bei der Schrumpfung nicht nach und bleibt dem Gefäßrohr angeschmiegt, während das weichere, wasserreichere nervöse Gewebe der Umgebung sich retrahiert. Man findet solche perivaskulären künstlichen Schrumpfräume stets auf Präparaten, die mit Alkohol oder anderen die Schrumpfung begünstigenden Stoffen behandelt worden sind. In der Regel liegt das Gefäß nicht in der Mitte des Schrumpfraumes, sondern irgendwo an seiner Wand, und geeignete Färbungen lassen erkennen, daß der Raum durchsetzt wird von einzelnen feinen radiär gestellten Fäserchen, den zerrissenen Resten der Gliafüßchen, welche dem das Gefäß noch anliegenden perivaskulären Gliaring zustreben. Diese Schrumpfräume sind es, welche vielfach als präformierte Lymphräume angesprochen und insbesondere mit den echten perivaskulären Hisschen Räumen verwechselt worden sind, mit denen sie aber, wie wir sehen, nicht das geringste zu tun haben; die echten perivaskulären Lymphräume liegen nach innen von der Membrana limitans perivascularis, die geschilderten Schrumpfräume entstehen durch Zerreißung des Gewebes nach außen von dieser Membran.

In der Literatur ist ferner nicht selten die Rede von Lymphräumen um die Ganglienzellen des Gehirns und Rückenmarkes, den sog. perizellulären Räumen. Obersteiner[1]) behauptet, daß man sich an besonders glücklichen Injektionspräparaten davon überzeugen könne, daß von den perivaskulären Räumen her Gewebsspalten injizierbar sind, welche jede Ganglienzelle umgeben. Auch diese perizellulären Räume sind Kunstprodukte, auch sie entstehen durch Zerreißungen bei der Schrumpfung. Schon Golgi hatte sich dagegen

---

1) Obersteiner, Anleitung beim Studium des Baues der nervösen Zentralorgane, 1901, S. 220.

ausgesprochen, daß man sie als präformierte Räume betrachten dürfe, später hat Nissl und nach ihm Held den experimentellen Nachweis erbracht, daß sie nur vorhanden sind nach Anwendung bestimmter fixierender und härtender Flüssigkeiten, insbesondere des Alkohols; man kann sie künstlich extrem weit machen, wenn man frische der Leiche entnommene Blöcke vor weiterer Behandlung zunächst einige Zeit wässert; dasselbe tritt ein, wenn ante mortem Hirn- bzw. Rückenmarksödem bestanden hatte.

Nissl hat ferner nachgewiesen, daß nicht einmal die Bezeichnung perizellulär für diese Räume zutrifft, da sie nicht nach außen von der Zelloberfläche liegen, sondern innerhalb des Zellprotoplasmas. Bei dem Vorgang der Schrumpfung erweist sich als besonders resistent die Oberfläche der Ganglienzelle mit dem ihr angelagerten fibrillären und Golginetzapparat (vgl. zweite Vorlesung); vermittelst dieses Apparates ist die Ganglienzelloberfläche fest mit ihrer Umgebung verbunden; dagegen zieht sich der weiche und offenbar stärker wasserhaltige Protoplasmaleib bei Wasserentziehung kräftig zusammen. Daher kommt es, daß bei eintretender Schrumpfung der Riß stets innerhalb des Leibes der Zelle erfolgt. Inmitten des entstehenden Schrumpfraumes liegt dann der Kern mit dem größten Teil des mehr oder weniger stark geschrumpften Zellprotoplasmas, dessen äußerer Rand zackig oder wie ausgefranzt erscheint, und die äußere Wand des Hohlraumes ist überzogen von einem feinen, an dem Golginetzapparat hängengebliebenen, nach innen gleichfalls unregelmäßig begrenzten Zellprotoplasmasaum. An der Basis vieler kleiner Pyramidenzellen der Rinde reißt mit dem Achsenzylinder gewöhnlich eine größere schildförmige Protoplasmamenge ab (Nissl). Oft ist noch zu erkennen, wie die Zacken und Vertiefungen des äußeren Saumes des Hohlraumes mit Zacken und Vertiefungen des retrahierten Zelleibes korrespondieren, oder aber wie noch unzerrissen gebliebene Fäden den Raum durchqueren. In allernächster Nachbarschaft der Ganglienzellen liegen in der Regel eine bis mehrere Gliazellen (sog. Trabantzellen); die Kerne dieser Trabantzellen geraten bei den geschilderten Schrumpfungsvorgängen nicht selten an die äußere Wand der Schrumpfräume oder es hat den Anschein, als lägen sie frei in dem Spalt; solche Elemente sind dann von manchen Autoren als Endothelzellen oder aber als frei zirkulierende Lymphkörperchen angesprochen und ihr Vorhandensein ist

fälschlicherweise als weiterer Beweis für die Deutung der Räume als echter Lymphräume verwertet werden.

Übersehen wird zumeist, daß auf den meisten Präparaten ganz analoge Räume auch um die Gliazellen des Gewebes vorhanden sind, welche gleichfalls als Schrumpf- und nicht als Lymphräume anzusehen sind.

Wir sehen daraus, histologisch nachweisen lassen sich als Lymphbahnen in Gehirn und Rückenmark nur die präformierten zwei Räume um die aus der Pia her eintretenden Blutgefäße; diese Räume sind direkte Fortsetzungen der das gesamte Zentralnervensystem umgebenden großen Lymphsäcke. Die auf unseren Präparaten zumeist sehr viel mehr ins Auge fallenden Spalten um Gefäße und Zellen sind Kunstprodukte, keine präformierten Räume. Mit den feinsten Kapillaren gelangen die Lymphbahnen allerorts tief ins Gewebe hinein; das ektodermale Gewebe schließt sich aber überall durch Bildung gliöser Membranae limitantes gegen sie ab. Der weitere Saftaustausch hinter diesen Membranen muß entweder in den feinen Spalten zwischen den einzelnen ektodermalen Gewebsbestandteilen vor sich gehen, oder er vollzieht sich auf dem Wege der Protoplasmastraßen des vielgestaltigen gliösen Retikulums. Eine Reihe von Beobachtungen an pathologischen Objekten spricht dafür, daß der letztere Weg vielfach benutzt wird. — Was sonst über Lymphbahnen und selbst über geschlossene Lymphgefäße oder Lymphkanäle berichtet worden ist, hat einer ernsten Kritik gegenüber bisher nicht Stand gehalten.

Die genaue Kenntnis der Wege für den Lymphstrom in Gehirn und Rückenmark und die Deutung der präformierten adventitiellen und perivaskulären Räume als Lymphbahnen ist von besonderem Wert für das Verständnis einer Reihe von wichtigen pathologischen Vorgängen. In den geschilderten echten Lymphräumen um die Gefäße sammeln sich unter pathologischen Verhältnissen aus dem Blute stammende Elemente (Lymphozyten, Leukozyten, Plasmazellen u. a.) an; sie sind ferner der Ort, in den Zerfallsprodukte und freigewordene Zellen aus dem Gewebe hineingelangen, um dann mit dem Lymphstrome weiter forttransportiert zu werden. Die Deutung solcher Prozesse ohne genaue Kenntnis von den Lymphbahnen hat oft zu irrtümlichen Auffassungen Veranlassung gegeben.

Aus den geschilderten Gewebsbestandteilen bauen sich die einzelnen Teile des Nervensystems auf.

Der histologische Aufbau der peripheren Nerven ist einfach. Parallel verlaufende markhaltige Nervenfasern mit Schwannscher Scheide werden durch spärliches lamelläres Bindegewebe zu runden Bündeln zusammengehalten und von einer festeren, mit elastischen Fasern durchsetzten Bindegewebsschicht (Perineurium) umhüllt; eine kleinere oder größere Anzahl solcher Bündel hat wieder eine gemeinsame Bindegewebshülle (Epineurium) und stellt einen peripheren Nerven dar.

Im Rückenmark wie überhaupt im zentralen Nervengewebe unterscheidet man zwei verschiedene Gewebsarten, die weiße und die graue Substanz. Die graue Substanz des Rückenmarkes umgibt den Zentralkanal, sie hat auf dem Querschnitt die bekannte an einen Schmetterling erinnernde Gestalt. Die weiße Substanz umhüllt wieder die graue und gibt dem Rückenmark die Form eines langen rundlichen Stabes, der nur an der ventralen Fläche in seiner ganzen Länge einen tiefen Spalt, die Fissura anterior, aufweist. Die weiße Substanz enthält an spezifischem funktionierendem Nervengewebe lediglich Nervenfasern. Diese Fasern sind markhaltig, besitzen aber keine Schwannsche Scheide und keine Ranvierschen Schnürringe wie die der peripheren Nerven. Ihr Kaliber zeigt erhebliche Unterschiede. Sie besitzen eine verschiedene Länge und verlaufen zum allergrößten Teil in der Längsrichtung des Rückenmarkes; quer dazu laufen nur die ein- und austretenden Wurzeln und die in die graue Substanz umbiegenden Fasern. Eine Gruppierung zu abgegrenzten Bündeln findet nicht statt, eine grobe, unvollkommene Sonderung der weißen Massen in die sog. Vorder-, Seiten- und Hinterstränge erfolgt nur durch die flügelförmig nach vorn außen und hinten außen sich vordrängenden Vorder- und Hinterhörner der grauen Substanz sowie durch die Wurzelbündel.

Die Markfasern der weißen Substanz sind eingebettet in das allgemeine protoplasmatische Gliamaschenwerk, das durch nicht unbeträchtliche Mengen Weigertscher Fibrillen versteift ist. Die Glia füllt die Räume zwischen den parallel verlaufenden runden Nervenfasern aus; daher kommt es, daß da, wo vorwiegend schwächere Markfasern zusammenliegen (z. B. im Gollschen Strang), ein engeres Maschenwerk aus feineren Balken sich findet, während an Stellen mit vielen dicken Nervenfasern (Pyramidenseitenstränge, Burdachsche

Stränge) das Maschenwerk gröberen Bau zeigt. An der Oberfläche des Rückenmarkes ist die Glia verdickt und reicher an Fibrillen; von diesem Gliarande aus streben ins Innere hinein feinere und gröbere gliöse Septen, die sich aber der Mehrzahl nach rasch verjüngen; durch Konstanz zeichnet sich unter ihnen aus ein medianes Septum zwischen beiden Hintersträngen und je eines seitlich davon. Das letztere trennt im oberen Abschnitt des Rückenmarkes jederseits den Gollschen von dem Burdachschen Strang[1]). In den radiären Septen laufen die gröberen Gefäße aus der Pia; die die Gefäße begleitende Adventitia verflicht sich auch hier nirgends mit der Glia, die Gefäße sind vielmehr wie überall im zentralen Nervensystem vom ektodermalen Gewebe durch eine glatte gliöse Grenzmembran geschieden. Gliakerne sind über die weiße Substanz regelmäßig verstreut, sie liegen mit Vorliebe in den Winkeln, welche durch mehrere aneinanderstoßende Nervenfasern gebildet werden.

Die graue Substanz des Rückenmarkes zeigt einen viel verwickelteren Bau. Hier treten zahlreichere Gebilde zu einem komplizierten Gewebe zusammen. Die graue Substanz enthält die Ganglienzellen des Rückenmarkes; diese sind nicht gleichmäßig über den Querschnitt verteilt, sondern in Gruppen angeordnet, deren jede gewöhnlich eine oder mehrere Zelltypen enthält (die motorischen Vorderhornzellen, Hinterhornzellen, Zellen der Clarkeschen Säulen usw.). In die graue Substanz treten außerdem aus den Wurzeln und aus den weißen Strängen markhaltige Nervenfasern (sämtlich vom Charakter der zentralen, also ohne Schwannsche Scheide und ohne Schnürringe) ein und bilden in ihr ein dichtes Netz. Von der Glia ist genaueres nur bekannt über die Weigertschen Fibrillen. Sie bilden ein besonders enges Flechtwerk um den Zentralkanal herum; reichlich, noch erheblich reicher als in der weißen Substanz, sind sie in den Vorderhörnern vorhanden; die Hinterhörner besitzen ein sehr enges Netz feiner Fibrillen in der Lissauerschen Zone, während die Substantia gelatinosa arm an spezifischen Fibrillen ist. Der Reichtum an Kapillaren ist in der grauen Substanz erheblich größer als in der weißen.

In Gehirn und Medulla oblongata läßt die weiße Substanz den gleichen histologischen Aufbau erkennen wie im Rückenmark. Nur

1) Zwischen den Vordersträngen fehlt ein solches Septum; hier liegt die schon erwähnte vordere Längsspalte, in welche eine Fortsetzung der Pia mit den Gefäßen hineinragt.

ist die Gruppierung von weißer und grauer Substanz komplizierter. Auf die dicken weißen Fasermassen der Hemisphären lagert sich außen noch eine relativ dünne, aber ausgedehnte Schicht grauer Substanz, die Hirnrinde, auf.

Die graue Substanz beherbergt wie im Rückenmark die Ganglienzellen; sie enthält außerdem, an verschiedenen Stellen verschieden reichlich, markhaltige Nervenfasern. Zellen und Fasern sind eingelagert in ein Gewebe, das auf Schnitten eine gleichmäßige feinkörnige, oder auch mehr schwammige Struktur zeigt, und über dessen hochkomplizierte Zusammensetzung erst die elektiven Färbemethoden der modernen Technik einige Aufklärung gebracht haben; es beteiligen sich daran: Dendriten und Achsenzylinderfortsätze der eingelagerten Ganglienzellen, die Golginetze dieser Zellen, die Achsenzylinderverästelungen aus anderen Teilen der grauen Substanz mit dem aus ihnen wahrscheinlich hervorgehenden feinen interzellulären Fibrillengitterwerk, schließlich das diffuse protoplasmatische Gliaretikulum mit seinen spezifischen Weigertschen Fasern. In dem Gliamaschenwerk sind Kerne ziemlich gleichmäßig verteilt; mit großer Regelmäßigkeit findet man solche Kerne in der nächsten Nähe (besonders an der Basis) aller größeren Ganglienzellen (sog. Trabantkerne), etwas zahlreicher als sonst auch meist um die gröberen Gefäße. Das aus diesen ektodermalen Bestandteilen zusammengesetzte Gewebe wird in der oben geschilderten Weise von Arterien, Venen und einem engen Kapillarnetz durchzogen, ohne daß es zu einer Verflechtung der einzelnen mesodermalen Gewebselemente mit den ektodermalen kommt.

In der Großhirnrinde sind die ektodermalen Gewebselemente nicht in allen Höhen (von der Markleiste bis zur freien Oberfläche) in gleichen Mengenverhältnissen vertreten. Die markhaltigen Nervenfasern dringen aus der darunter liegenden weißen Substanz in radiären Bündeln ein und verlieren nach kürzerem oder längerem Verlauf ihre Markhülle; deshalb sind die reichlichsten Mengen solcher radiären Fasern in den tieferen Schichten der Rinde zu finden, nach oben hin werden sie immer spärlicher; etwa in der Mitte der Rinde verlaufen senkrecht dazu ein bis mehrere lockere Geflechte von Markfasern parallel zur Oberfläche; eine gleiche Schicht feiner markhaltiger Nervenfasern findet sich dicht unter der äußeren Oberfläche (Tangentialfasern); die Gegend der radiären Bündel wird obenein schräg durchquert von vereinzelten Fasern.

Die Verschiedenheit des Reichtums an Weigertschen Gliafibrillen in den verschiedenen Schichten der Großhirnrinde ist bereits erwähnt worden. Größere Mengen von Fibrillen besitzt nur der Rindensaum und das Gebiet der Tangentialfasern; von da an nehmen die Fibrillen nach der Tiefe zu rasch an Zahl ab. Dagegen ist das protoplasmatische Gliamaschenwerk anscheinend in allen Höhen gleich stark entwickelt. Radiäre Gliasepten wie das Rückenmark hat die Großhirnrinde nicht.

Die Ganglienzellen der Rinde lassen eine, allerdings nicht scharf begrenzte Schichtung parallel der Oberfläche erkennen. Auf senkrechten Schnitten durch die Rinde tritt außerdem eine ebenfalls nicht scharf ausgeprägte Anordnung der Zellen in radiär gestellten Reihen hervor, welche im wesentlichen bedingt ist durch den Verlauf der radiären Markbündel. Im allgemeinen nimmt die Größe der Ganglienzellen nach der Tiefe hin zu, nur die unterste Schicht besteht wieder aus kleineren Elementen. Eine oberste schmale Schicht der Rinde ist frei von Ganglienzellen; die in ihr vorhandenen Kerne gehören, abgesehen von den Gefäßwandelementen, ausschließlich Gliazellen an; in ihr verlaufen auch die Tangentialfasern.

Die Zahl der Nervenzellen, welche auf einen gleich großen Raum von Rindengewebe kommen, ist an verschiedenen Stellen der Rinde verschieden groß. Am weitesten auseinander liegen die Zellen im Gebiet der motorischen Region, am engsten aneinander im Hinterhauptlappen. Nissl hat ferner gezeigt, daß bei Tieren im allgemeinen um so mehr Zellen auf die Raumeinheit in der Rinde kommen, je tiefer die Entwicklungsstufe des Tieres ist; er führt die Unterschiede zurück auf die größere oder geringe Ausbildung des von ihm als spezifisches „nervöses Grau“ bezeichneten Gitterwerkes aus feinsten Nervenfibrillen, das wir als Analogon des Neuropils der Wirbellosen zwischen den Ganglienzellen zu suchen haben, dessen färberische Darstellung aber bisher für die Wirbeltiere noch nicht mit Sicherheit gelungen ist (vgl. S. 20).

Die feinere Struktur der Rinde verschiedener Stellen der Großhirnoberfläche unterscheidet sich außerdem noch durch andere Züge. Es ist für den Geübten nicht schwer, auf mikroskopischen Schnitten den Ort zu bestimmen, aus welchem ein Rindenstück stammt. Anhaltspunkte dafür geben: Die Zahl der Schichten, die besondere Ausbildung bestimmter Schichten (z. B. der Körnerschicht), das Vorkommen bestimmter Zelltypen (z. B. der Beetzschen Riesenpyramiden), die

Breite der ganzen Rinde, die Menge der Tangential- und der Radiärfasern, die Breite des Gennarischen Streifens sowie a. m. Auf dem Studium dieser lokalen Verschiedenheiten beruhen die Versuche, die gesamte Rinde anatomisch in eine größere Anzahl von Territorien abzugrenzen[1]). Flechsig hat dazu die sukzessive Markreifung der Projektions- und Assoziationsfasern beim Fötus und beim jungen Kinde benutzt[2]). Kaes[3]) hat sorgfältige Zählungen der markhaltigen Fasern der Rinde des Erwachsenen an den verschiedensten Stellen ausgeführt. Andere haben ein genaues Inventar von den Nervenzellen und ihrer Schichtung in der ganzen Rinde aufgenommen; dazu haben sich die einen der Golgimethode bedient[4]), die anderen der Nisslmethode[5]), und haben damit einen eigenen Zweig der Hirnforschung, die Cytoarchitektonik, begründet.

---

1) Die Abgrenzung von Feldern nach den Furchen und Windungen der Hemisphären deckt sich nur selten annähernd mit den physiologisch und anatomisch umschreibbaren Zonen.

2) Flechsig, Gehirn und Seele, Rektoratsrede, Leipzig 1894 und spätere Auflagen.

3) Kaes, Die Großhirnrinde des Menschen usw., Atlas u. Text, Jena 1907.

4) Namentlich Ramon y Cajal, Studien über die Hirnrinde des Menschen. Deutsch von Bresler, Leipzig 1900—1906.

5) Namentlich Brodmann, Journal f. Psychologie u. Neurologie, Bd. II bis VI u. Bd. X.

Fünfte Vorlesung.

Allgemein-pathologische Vorbemerkungen. — Pathologische Veränderungen der Ganglienzellen.

Das Nervensystem stellt in seiner Gesamtheit ein kompliziertes Organ dar. Schädigung oder Zerstörung einer Stelle dieses Organes hat je nach der Verschiedenheit und dem Reichtum der Verknüpfungen der Stelle mit der Peripherie des Körpers bzw. mit anderen Stellen des Nervensystems sehr verschiedenartige krankhafte Störungen zur Folge. Für die klinische Neuropathologie und Gehirnpathologie ist deshalb in vielen Fällen die wichtigste Frage die nach dem Sitz des Krankheitsvorganges, und die großen Fortschritte, welche beide Disziplinen in den letzten Jahrzehnten gemacht haben, liegen zu einem großen Teile auf dem Gebiet der Lokalisation. Auch in der pathologischen Anatomie des Nervensystems ist dementsprechend vielfach die Bestimmung des Sitzes der krankhaften Veränderungen zum Hauptgegenstand der Untersuchung gemacht worden. Die Histopathologie und die Histopathogenese der Prozesse ist dabei zwar nicht völlig vernachlässigt worden, hat aber doch Jahrzehnte lang weniger im Mittelpunkt des Interesses gestanden. Diese Vernachlässigung der Histopathologie wurde noch begünstigt durch die Erfahrung, daß schon die Lokalisation der Krankheitsvorgänge oft Schlüsse auf ihre Natur insofern zuläßt, als bestimmte pathologische Prozesse ausschließlich oder ganz vorzugsweise an bestimmte Örtlichkeiten innerhalb des Nervensystems gebunden sind.

Die souveräne anatomische Untersuchungsmethode für diese lokalisatorische Forschungsrichtung ist die Anwendung der Weigertschen Markscheidenfärbung an Serienschnitten geworden; für den Nachweis von Zerfallsprodukten in frühen Stadien hat sich daneben die Marchische Methode (Schwärzung fettähnlicher Substanzen durch Osmiumsäure) einen Platz erobert. Beide Methoden lassen histopathologische Beobachtungen in nur beschränktem Maße zu.

Weigerts Markscheidenfärbung hat die Reihe der sog. elektiven Färbemethoden eröffnet. Solche stets nur ganz bestimmte Gewebsbestandteile zur Darstellung bringende Methoden besitzt die Histologie für das Nervensystem in einer Zahl und Vollkommenheit, wie für kein anderes Organ des Körpers. Auf die Markscheidenfärbung folgten Nissls Zellfärbung, Weigerts Gliafibrillenfärbung und das Heer der neuen Neurofibrillen- und Achsenzylinderfärbungen[1]). Sie waren es erst, welche eine bessere Einsicht in den komplizierten Aufbau des Nervengewebes ermöglichten.

Für das Studium der normalen Histologie kann die Zahl solcher elektiven Färbemethoden gar nicht groß genug gewünscht werden, ihrer Verwertung in der Histopathologie sind aber verschiedentlich Grenzen gesteckt. Die Bedingungen, unter denen der Histopathologe zu arbeiten hat, sind in mancher Hinsicht verschieden von denen, unter welchen der Histologe arbeitet. Ersterer muß von seinen Untersuchungsmethoden vor allem verlangen, daß sie zuverlässig sind, d. h. daß sie an jedem Stück, das er untersuchen will, unter allen Umständen einwandfreie Resultate ergeben, denn sonst vergeudet er sein zumeist beschränktes Untersuchungsmaterial nutzlos. Er muß ferner fordern — und das gilt nicht nur für die elektiven Methoden —, daß das Präparat konstante Äquivalentbilder (Nissl) gibt, d. h. daß alle Gewebsbestandteile sich unter normalen Verhältnissen auf dem Präparat in stets der gleichen, dem Untersucher genau bekannten Weise darstellen, so daß er jederzeit berechtigt ist, Abweichungen von diesem Äquivalentbilde als den Ausdruck pathologischer Veränderungen in vivo zu deuten. Erwünscht ist schließlich, daß eine Methode möglichst viele verschiedenartige Einzelheiten erkennen läßt.

Eine Methode, die allen diesen Anforderungen gerecht wird, gibt es nicht[2]); gewisse Strukturverhältnisse und gewisse pathologische Produkte lassen sich überhaupt nur mit spezifischen Methoden zur Anschauung bringen. Deshalb hat der Pathologe stets zu wählen unter der Unzahl von Fixierungs- und Färbemitteln, welche angegeben worden sind. Schon die Wahl des Fixierungsmittels ist von einschneidender Bedeutung. Zur guten Darstellung der Ganglien-

1) Mit gewissen Einschränkungen gehört zu den elektiven Methoden auch die Golgimethode.

2) Vor allem leidet ein Teil der sog. elektiven Methoden an großer Unzuverlässigkeit.

zellen nach Nissl ist Fixierung des frischen Materials in starkem Alkohol nötig; Weigerts Gliafärbung und Bielschowskys Neurofibrillenfärbung verlangen Formalin; zur Markscheidenfärbung nach Weigert ist Chromierung der Stücke (nach oder ohne vorausgegangene Fixierung in Formalin) erforderlich, vorherige Alkoholbehandlung ist unzulässig, weil der Alkohol das Myelin extrahiert; für andere Methoden (Golgi, Apáthy, Bethe usw.) sind spezielle Fixierungsmittel erforderlich.

Die elektiven Färbemethoden ermöglichen die isolierte Darstellung bestimmter Gewebsbestandteile (Markscheiden, Gliafasern, Ganglienzellen, Neurofibrillen), sie geben aber aus eben diesem Grunde kein vollständiges histologisches Bild; die diffus färbenden Stoffe andererseits (Karmin, Hämatoxylin mit evtl. Nachfärbung mit van Giesons Gemisch oder Eosin u. v. a. m.) lassen, namentlich in der grauen Substanz, die einzelnen Elemente nur wenig scharf sich gegeneinander abheben. Es wird sich deshalb bei histopathologischen Untersuchungen stets empfehlen, neben diffusen Farbstoffen auch elektive Färbemethoden zur Anwendung zu bringen. Eine Methode, die zur ersten Orientierung, aber dann auch für das Studium vieler Einzelheiten ganz ausgezeichnetes leistet, ist die Nisslsche, und zwar, wie schon betont wurde, keineswegs nur dort, wo Veränderungen der Ganglienzellen den Gegenstand der Untersuchung bilden; die Nisslsche Methode zeichnet sich durch ihre absolute Zuverlässigkeit und Konstanz aus, sie gibt sehr klare und übersichtliche Bilder, auf denen allerdings Nervenfasern, Gliafibrillen und das feine punktförmige oder schwammige Zwischengewebe ungefärbt bleibt, auf denen aber, besser wie bei allen anderen bekannten Methoden, sich bereits die leichtesten Veränderungen an den Gliakernen, an dem sie umgebenden Protoplasma und an den Gefäßrohren zu erkennen geben; das sind aber gerade diejenigen Elemente, deren Veränderungen bei dem heutigen Stande unserer histopathologischen Kenntnisse für die Beurteilung krankhafter Vorgänge vor allen Dingen in Betracht kommen.

In den histopathologischen Arbeiten über die nervösen Zentralorgane haben in den letzten Jahrzehnten Mitteilungen über krankhafte Veränderungen der Ganglienzellen einen großen Raum eingenommen. Es hat eine Zeit gegeben, in der eine Reihe von Forschern glaubte, auf den Nachweis solcher Veränderungen den Hauptnachdruck

legen zu müssen, in der man sich selbst der Hoffnung hingab, durch das Auffinden spezifischer Erkrankungen der Ganglienzellen allein eine pathologische Anatomie der krankhaften Prozesse in Gehirn und Rückenmark begründen zu können. Die Folge davon war, daß viele Autoren sich ausschließlich mit den Ganglienzellen beschäftigten und daneben die übrigen Gewebsbestandteile mehr oder weniger vollständig vernachlässigten. Diese Zeit liegt noch nicht weit zurück, und Reste der Anschauungen dieser Zeit finden wir noch allenthalben in der Literatur. Die Erfahrung hat gelehrt, daß diese Hoffnungen trügerisch gewesen sind, daß den krankhaften Veränderungen der Ganglienzellen eine solche ausschlaggebende Bedeutung für die pathologische Anatomie nicht zugesprochen werden kann.

Wir verstehen jetzt nachträglich, wie man dazu kommen konnte, den Veränderungen der Ganglienzellen eine so exzeptionelle Bedeutung für die Histopathologie der nervösen Zentralorgane beizumessen: die Zeit dieser Anschauungen und Hoffnungen fällt zusammen mit der Blütezeit der Neuronenlehre, einer Lehre, welche, wie wir sahen, die Ganglienzellen allein als den Ort aller aktiven nervösen und psychischen Vorgänge ansah, welche das Nervensystem, so weit es überhaupt für die Funktion in Betracht kommt, lediglich als ein Neben- und Hintereinander von Ganglienzellen mit den sie untereinander und mit der Peripherie verbindenden Achsenzylinderfortsätzen betrachtete. Dann kam hinzu, daß um die gleiche Zeit Nissl die Histologie um eine Methode bereicherte, welche mit einer bis dahin ungeahnten Sicherheit und Deutlichkeit die feinsten Veränderungen an gewissen Zelleibsbestandteilen der Ganglienzellen erkennen ließ. Beides wirkte zusammen, um die pathologische Anatomie der Zentralorgane eine Zeit lang in die Bahn einer vielfach exklusiv betriebenen Ganglienzellanatomie zu lenken.

Nissl selber beschrieb 1892 für die großen motorischen Zellen in den Vorderhörnern des Rückenmarkes und in den motorischen Nervenkernen der Medulla oblongata eine Veränderung, welche sich im Anschluß an Durchschneiden oder Ausreißen der ihnen zugehörigen motorischen Nerven einstellt. Diese wohlcharakterisierte Veränderung von Zelleib und Kern (Nissls sog. akute Zellerkrankung) tritt nach Verletzung von Achsenzylindern motorischer Nervenfasern so konstant ein, daß man ihr Auftreten verwertet hat für experimentelle Untersuchungen über den Zusammenhang von bestimmten Nervenfasern mit grauen Kernen; ihrer Art nach spezifisch für die Verletzung

der Achsenzylinder ist diese Veränderung nicht, vielmehr findet man sie häufig auch bei anderen, und zwar meist allgemeinen Schädigungen, die das Nervensystem treffen.

Einige Jahre später[1]) teilte Nissl die Ergebnisse umfassender und sorgfältiger Studien über Nervenzellenveränderungen nach „subakuten maximalen“ Vergiftungen von Tieren mit. Seine Beobachtungen erstreckten sich auf 11 verschiedene Gifte (organische, anorganische, Toxine); er kam zu dem Schluß, daß alle diese Stoffe deutliche Zellveränderungen hervorrufen, und daß jeder von ihnen in einer bestimmten spezifischen Weise auf die Zellen einwirke; er beschrieb diese Veränderungen in seiner meisterhaften Art und mit einer Sorgfalt, die auf diese Dinge von anderer Seite nie wieder verwendet worden ist.

Nissls Arbeiten folgte eine wahre Hochflut von Einzelmitteilungen; es wurde berichtet über Nervenzellveränderungen bei den allerverschiedensten Vergiftungen, bei Verhungern, Schlaflosigkeit, experimenteller Urämie, experimenteller Anämie, experimenteller Temperaturerhöhung, bei Tod durch Kälte, durch starke elektrische Ströme, bei zerebralen Abszessen, bei Verletzungen, Asphyxie, Autointoxikationen sowie bei den verschiedensten Erkrankungen der peripheren und zentralen nervösen Organe[2]). Aus einer großen Reihe dieser kasuistischen Mitteilungen tritt uns offen oder versteckt das Bestreben entgegen, die gerade gefundenen und beschriebenen Nervenzellveränderungen als „spezifisch“ für die Schädlichkeit, welche eingewirkt hatte, geltend zu machen. Viele von ihnen berichten ganz einseitig lediglich über die großen am leichtesten zu findenden und leicht zu identifizierenden motorischen Zellen. Auch in der Psychiatrie hat es nicht an gelegentlichen Bestrebungen gefehlt, nach spezifischen Nervenzellveränderungen für die einzelnen Psychosen zu suchen, auch hier hat vorübergehend die Neigung bestanden, die pathologische Anatomie der Nervenzellen mit der pathologischen Anatomie der Hirnrinde überhaupt zu identifizieren.

Erst allmählich hat man sich von diesen utopischen Hoffnungen freigemacht. Nissl selber mußte als einer der ersten vor der einseitigen Beachtung nur der Nervenzellen und vor der Überschätzung

---

1) Nissl, Die Hypothese der spezifischen Nervenzellenfunktion usw. Allg. Zeitschr. f. Psychiatrie, Bd. LIV, 1898.

2) Eine Literaturzusammenstellung aus dem Jahre 1899 führt bereits 523 Nummern an.

der Bedeutung ihrer Veränderungen für die Histopathologie warnen. Eine gewisse Enttäuschung war die nächste Folge; aber wie das in solchen Fällen oft geschieht, ist man wohl auch hier manchmal in der Negierung zu weit gegangen. Die langjährige fleißige Beschäftigung mit den krankhaften Veränderungen der Ganglienzellen hat ein Beobachtungsmaterial zutage gefördert, das zweifellos, wenigstens zu einem Teile, bleibenden Wert haben wird; aber es hat sich ergeben, daß die bisher bekannten Veränderungen, abgesehen vielleicht von einigen besonderen Einzelfällen, Bedeutung erst im Zusammenhang mit den Veränderungen der übrigen Gewebsbestandteile, also im Rahmen des jeweiligen histologischen Gesamtbildes, gewinnen. Nach spezifischen Nervenzellveränderungen für bestimmte klinische Krankheitsbilder zu suchen, muß heute als ein nutzloses Beginnen bezeichnet werden; ob eine oder die andere Krankheit des Nervensystems sich trotzdem vielleicht durch charakteristische Abänderungen des Nervenzelläquivalentbildes auszeichnet, muß weiteren Untersuchungen vorbehalten bleiben [1]). Die bisherigen Erfahrungen haben gelehrt, daß in der menschlichen Pathologie die Mehrzahl der bekannten Veränderungen an den Zellen wahrscheinlich auf somatische Allgemeinstörungen zurückzuführen sind, welche das nervöse Leiden begleiten (Fieber, Anämie, Unterernährung, Erschöpfung, Ödem usw. einschließlich der besonderen Schädigungen während einer langen Agone), und daß sie deshalb nicht als „spezifisch“ für den Krankheitsprozeß aufgefaßt werden dürfen. —

Die Befunde über pathologische Veränderungen an den Nervenzellen sind ganz überwiegend mit Hilfe der Nisslschen Methode erhoben worden. Die älteren diffusen Gewebsfärbungen geben von der Struktur des Ganglienzelleibes wenig deutliche Bilder. Die früher allgemein übliche Fixierung der Stücke in Chromsalzen schafft obendrein zahlreiche Kunstprodukte; Nissls Einführung starken Alkohols in die Technik bedeutet in dieser Hinsicht einen großen Fortschritt. Die später für die Fixierung von Gewebe aus den Zentralorganen angewendeten Agentien, wie Formalin, Sublimat und andere, geben z. T. gleichfalls gute Bilder vom Zelleibe, doch darf nicht vergessen

1) Solche charakteristischen Abänderungen scheinen die neuerdings von Schaffer bei familiärer amaurotischer Idiotie gefundenen Zellerkrankungen zu sein. Bei offenbar nahe verwandten Krankheitsfällen hat Spielmeyer (Histol. u. histopath. Arb. von Nissl, Bd. II, 1908) als weit verbreitet die Einlagerung einer eigenartigen körnigen Masse in die Zelleiber beschrieben.

werden, daß bei ihrer Verwendung andere „Äquivalentbilder“ entstehen, die mit denen bei Alkoholfixierung nicht ohne weiteres zu vergleichen sind. Nissls Methode färbt — abgesehen vom Kern — nur gewisse zwischen den Neurofibrillen gelegene Zelleibssubstanzen, Substanzen, welche wahrscheinlich mit der Funktion nur indirekt zu tun haben; aber diese Substanzen sind offenbar äußerst labile Gebilde, die auf Schädigungen aller Art rasch und ausgiebig sich verändern. Daher mag es kommen, daß als völlig normal zu bezeichnende Zelleibsbilder bei menschlichem Material kaum je erhalten werden. Die Schädigungen der Agone reichen vielfach aus, um Veränderungen zu erzeugen, und selbst bei Enthaupteten weist die große Mehrzahl der Zellen der Hirnrinde Bilder auf, welche sich nicht unwesentlich von dem „normalen Zelläquivalentbild“ unterscheiden, welches wir von Zellen dekapitierter gesunder Tiere her kennen. Diese Erfahrungen allein beweisen, daß man in der Verwertung von Nervenzellveränderungen für die Histopathologie bestimmter Krankheitsprozesse vorsichtig sein muß. Die beschriebenen Veränderungen haben sehr verschiedene Bedeutung; deshalb ist auch mit den vielfach üblichen Schlagworten Sklerose, Chromatolyse der Nervenzellen wenig gesagt; von Wert kann nur eine feine Analyse der Veränderungen sein, die Hand in Hand geht mit bestimmten Erfahrungen darüber, wie die Abweichungen vom Äquivalentbilde im einzelnen zu bewerten sind, insbesondere ob sie einen Schluß über die Schwere und die Restituierbarkeit der Veränderung zulassen. Solcher Erfahrungen hat Nissl eine ganze Reihe mitgeteilt.

Von den anderen elektiven Zellfärbungen ist die Golgische für pathologische Zwecke wenig verwertbar. Sie gibt einmal keine histologischen Details von der Zellstruktur, sondern läßt die Zelle nur als Ganzes, wie im Schattenriß erkennen; sie ist obenein launenhaft und nicht konstant. Versuchen gegenüber, mit Hilfe dieser Methode gewonnene Befunde pathologisch-anatomisch zu verwerten, ist deshalb Vorsicht am Platze. An solchen Versuchen hat es nicht gefehlt; so ist das Vorkommen gewisser unregelmäßiger rosenkranzähnlicher Verdickungen der Dendriten auf Golgipräparaten als der anatomische Ausdruck einer Retraktionsfähigkeit der Zellfortsätze gedeutet (sog. Lehre von der Plastizität der Neurone) und versucht worden, damit sowohl physiologische Vorgänge (Schlaf) als pathologische (Benommenheit u. a.) zu erklären. Kritischere Untersucher aber haben dargetan, daß solche Verdickungen jederzeit

künstlich durch Modifikationen in der Fixierung der Gewebsstücke hervorgerufen werden können.

Sehr viel wichtigere Resultate werden wir von den neuen Methoden, welche die intrazellulären Fibrillen zur Darstellung bringen, erwarten dürfen. Besonders Bielschowskys Methode scheint sich für histopathologische Zwecke zu eignen. Doch liegen bisher nur vereinzelte Beobachtungen vor. Zu wünschen wäre, daß Untersucher auf diesem Gebiet von vornherein diejenigen grundsätzlichen Fehler vermeiden, die bereits einmal in der Nervenzellpathologie bei Anwendung der Nisslschen Methode gemacht worden sind.

An erkrankten Ganglienzellen treten auf Nisslpräparaten am deutlichsten hervor die Abweichungen im Aussehen der färbbaren Substanzportionen. Die normale Anordnung dieser Portionen zu Brocken oder zu Körnchenreihen, Körnchenhaufen usw., welche dem Nisslschen Zelläquivalentbilde in erster Linie sein charakteristisches Gepräge gibt, erleidet pathologischer Weise die mannigfachsten Veränderungen. Das Nisslbild läßt aber außerdem Veränderungen an den normaliter sich nicht färbenden Substanzen (ungefärbte Bahnen, Achsenzylinderfortsatz) erkennen; diese bestehen zumeist darin, daß die sich nicht färbenden Teile sich mehr oder weniger deutlich tingieren. Ferner zeigt die Methode Änderungen in der äußeren Gestalt der Zellen und ihrer Fortsätze an, Änderungen in Größe, Form, Färbbarkeit und Lage des Kernes, Änderungen in der Struktur des Kerninhaltes, namentlich des Nukleolus, sowie mancherlei Einzelheiten mehr. Die bei weitem besten Schilderungen, die wir darüber besitzen, stammen von Nissl selber; er hat nicht nur eine größere Zahl von charakteristischen Zellerkrankungsformen abgegrenzt, sondern er hat auch nach Möglichkeit den Ablauf dieser Erkrankungsformen in seinen verschiedenen Stadien verfolgt[1]).

Eine der häufigsten Formen ist die von Nissl als chronische Zellerkrankung bezeichnete. Sie gibt sich dadurch zu erkennen, daß die ganze Zelle kleiner wird, daß die nicht färbbaren Teile sich färben und daß die färbbaren Substanzen etwas schrumpfen; der Kern wird zugleich kleiner, er nimmt längliche Form an, sein Inhalt färbt sich intensiver. Bei weiterem Fortschreiten schrumpft die

1) Von Nissl kurz zusammengefaßt in seinem Vortrag: Über einige Beziehungen zu Nervenzellerkrankungen usw., Autoreferat im Archiv. f. Psych., Bd. XXXII, 1899. Die folgenden Schilderungen sind diesem Autoreferat entnommen.

Zellform immer mehr, die Dendritenfortsätze nehmen pfropfenzieherartige Gestalt an, die Farbe des ganzen Gebildes wird dunkler und gleichmäßiger, schließlich ist von einer Struktur im Innern überhaupt nichts mehr zu erkennen.

Eine andere gleichfalls gut bekannte und leicht erkennbare Form nennt Nissl die akute Erkrankung der Nervenzellen; sie stellt aber sicherlich nicht die einzige Art dar, in welcher Nervenzellen akut erkranken können. Im Gegensatz zur chronischen erfährt hier die Zelle eine Anschwellung und eine Abrundung ihrer äußeren Form; die färbbaren Substanzteile blassen ab und werden eigentümlich gleichmäßig körnig-krümelig; dadurch geht die markante Zeichnung des Zelläquivalentbildes verloren, der Kern wird gebläht, kugelrund, läßt auf hellem Grunde Andeutungen seines sonst mit der Nisslschen Methode nicht färbbaren Gerüstes erkennen, das Kernkörperchen bleibt relativ dunkel; der ganze Kern zeigt die Neigung, an die Peripherie des Zelleibes zu rücken; die nicht färbbaren Teile nehmen eine leichte matte Tönung an, dadurch werden Dendriten und Axon auf weite Strecken sichtbar; charakteristisch ist schließlich eine eigenartige Metachromasie der Färbung mit einem Stich ins Violette. Nissl hebt hervor, daß die Veränderungen in diesem Stadium restituierbar sind; andererseits können sie aber auch zum Untergang der Zelle führen; das geschieht dann zumeist so, daß die blasse Zelleibssubstanz zerbröckelt und daß der Kern zerfällt; blasse Zellschatten bleiben oft noch lange Zeit als Reste der früheren Zellen im Gewebe liegen. Diese akute Zellerkrankung findet sich mit Vorliebe diffus über das ganze zentrale Nervensystem verbreitet bei Tod unter akuten schweren Allgemeinerscheinungen (toxische und infektiöse Prozesse, furibunde Erregungszustände und ähnliches).

Seltener, aber gleichfalls wichtig ist Nissls schwere Zellerkrankung. Charakteristisch für sie sind nach Nissl die Umwandlungen des Kernes. Dieser wird klein, kugelrund, er nimmt eine eigenartige gleichmäßige metachromatische Tinktion an; die Kernmembran wird sehr deutlich, das Kernkörperchen lagert sich exzentrisch. In typischen Fällen verdünnt sich die Kernwand an einer oder mehreren Stellen und wölbt sich divertikelartig vor. Dazu gesellen sich häufig, aber nicht regelmäßig charakteristische Zelleibsveränderungen; das Protoplasma verwandelt sich in kleine körnchenartige isoliert liegende Zerfallsprodukte, deren jedes ein dunkelgefärbtes

„Ringelchen“ mit blassem Zentrum darstellt[1]). Zellen, welche die Veränderungen der echten „schweren“ Erkrankung erkennen lassen, können sich nicht wieder restituieren, sie gehen stets völlig zugrunde.

Nissl beschreibt weiterhin als wohl charakterisierte Zellerkrankungsformen die Rarifizierung, den körnigen Zerfall der Zellen, die Zellschrumpfung, die wabige Zellerkrankung, zwei Arten der Pigmentdegeneration und verschiedene Formen der Nekrobiose.

Die von Nissl beschriebenen Nervenzellerkrankungsformen sind Typen; sie sind nicht immer charakteristisch, rein ausgebildet zu finden; atypische Bilder, Übergangsformen, Kombinationen von mehreren Typen sind nicht selten. Das findet eine Erklärung ohne weiteres darin, daß oft genug verschiedene Schädlichkeiten gleichzeitig oder nach einander ante mortem eingewirkt haben; so werden wir uns nicht wundern können, wenn wir an chronisch veränderten geschrumpften Zellen ein oder das andere Charakteristikum der akuten Zellerkrankung sehen, oder wenn wir auf Mischformen zwischen der chronischen und der schweren Erkrankung Nissls stoßen.

Ganz allgemein zeigt sich, daß für das Urteil über die Restitutionsfähigkeit einer erkrankten Zelle, für die Frage, ob eine veränderte Zelle unter günstigen Bedingungen sich wieder hätte erholen können, vor allen Dingen die Abweichungen des Kernes vom normalen Bilde maßgebend sind. Veränderungen des Zelleibes allein, und wenn sie auf den ersten Blick noch so schwer aussehen, schließen in der Regel die Restitutionsmöglichkeit nicht aus; bei nekrobiotischen Prozessen ist aber der Zellkern jedesmal schwer geschädigt.

Die Zahl der Kunstprodukte, welche zu Verwechselungen mit intravitalen pathologischen Veränderungen Veranlassung geben können, ist bei Innehaltung der von Nissl gegebenen Vorschriften nicht groß. Häufig sieht man, wie bereits erwähnt wurde, daß infolge von Schrumpfung die äußere Zelleibschicht abreißt und sich retrahiert, so daß um die Zelle herum sich Spalten bilden, welche fälschlicherweise auch als perizelluläre Lymphräume gedeutet worden sind.

---

1) Nissl weist darauf hin, daß das Auftreten von Ringelchen ohne die charakteristischen Kernveränderungen gelegentlich auch sonst in den obersten Rindenschichten zu beobachten und dann wahrscheinlich als Kunstprodukt aufzufassen ist. Er hat ganz ähnliche Bilder ferner nicht selten bei kleinen Kindern gesehen. Nach meinen Erfahrungen zeigen nicht nur die Nervenzellen kleiner Kinder, sondern auch die von Tieren (Affen, Hunde) große Neigung zu Zerfall des Ganglienzellprotoplasmas in kleine ringförmige Gebilde.

Als künstliche Schwellung hat Nissl eine andere Veränderung der Ganglienzellen beschrieben, welche sich dadurch charakterisiert, daß Kern und Zelleib eine einheitliche bröckelige, verwaschen gefärbte Masse bilden; sie befällt die Ganglienzellen in kleinen Gruppen und verändert in der Regel die dazwischen liegenden Gliazellen in gleicher Weise. Zu den häufigeren Kunstprodukten gehört ferner das Abbröckeln der Dendriten in der Nähe ihrer Basis, sowie das Herausdrücken des Kernkörperchens aus Zellkern und Zelleib durch das Mikrotommesser beim Schneiden.

Eine genauere Kenntnis der Nervenzellveränderungen, wie wir sie im wesentlichen Nissl verdanken, ist für die Beurteilung pathologischer Präparate des Nervensystems unerläßlich, auch dann, wenn wir uns daran gewöhnt haben, zunächst das Suchen nach Veränderungen, die spezifisch für bestimmte klinische Krankheitsbilder wären, aufzugeben. Sie können uns, soweit unsere heutigen Kenntnisse bereits reichen, wichtige Hinweise auf die allgemeine Art des Krankheitsprozesses, auf die Erscheinungen, unter welchen der Tod erfolgte, und auf manches andere mehr geben. Wir können aus ihnen Schlüsse ziehen in der Richtung, ob es sich um chronische oder akute Schädigungen handelte, die dem Tode voraufgingen, und ob die Erkrankung als gutartig, also reparabel betrachtet werden kann, oder aber ob dauernder Zellausfall bereits eingetreten ist bzw. zu erwarten gewesen wäre.

Beschränken wir uns darauf, dann weisen wir gemäß dem heutigen Stande unserer Kenntnisse den krankhaften Veränderungen der Ganglienzellen die ihnen gebührende Bedeutung zu, und dann werden sie uns wertvolle Handhaben für die Beurteilung pathologischer Objekte abgeben, ohne daß wir befürchten brauchen utopische Hoffnungen zu nähren.

Sechste Vorlesung.

Pathologische Veränderungen der Neuroglia, des Bindegewebes und der Gefäße.

Die Nervenzellen sind hochdifferenzierte Gebilde; damit mag es im Zusammenhang stehen, daß sie die Fähigkeit der Proliferation eingebüßt haben. Vermehrung der einmal fertigen Ganglienzellen durch Teilung ist beim Menschen wahrscheinlich niemals einwandfrei beobachtet worden[1]); aber auch die Fähigkeit des Wachstums durch intrazelluläre Protoplasmavermehrung scheinen die fertigen Ganglienzellen nicht mehr zu besitzen[2]); dementsprechend ist ihre Restitutionsfähigkeit nach voraufgegangenen pathologischen Veränderungen nur gering; Ersatz zugrunde gegangener Zelleibsteile ist wahrscheinlich überhaupt nicht möglich. Entsprechendes gilt für die Nervenfasern der Zentralorgane; eine Restitutio ad integrum wird bei ihnen nur beobachtet, wenn die Schädigungen sehr gering waren; Wucherungs- und Regenerationsfähigkeit fehlt ihnen wie den Nervenzellen wahrscheinlich ganz. Demgegenüber ist die Neuroglia ein Gewebsbestandteil, welcher das ganze Leben hindurch lebhaft zu wuchern und sich zu vermehren vermag, welcher dauernd sich in einem labilen Gleichgewichtszustand befindet, und an dem wir deshalb nicht nur, wie bei Ganglienzellen und zentralen Nervenfasern, regressive, sondern auch die mannigfachsten progressiven Veränderungen histologisch beobachten können. Gerade diese Wandlungsfähigkeit ist es, welcher die Glia ihre große Bedeutung für die Histologie pathologischer Prozesse verdankt.

---

1) Kürzlich hat v. Orzechowski (Arb. aus dem Obersteinerschen Institut, Bd. XIII, 1906) Veränderungen an den Kernen von motorischen Vorderhornzellen nach Amputation eines Armes beschrieben, die er als Ansätze zu Kernteilungen bei gleichzeitig schwer erkrankten Ganglienzellen aufzufassen geneigt ist; s. dort auch die Literatur über den Gegenstand.

2) Die Schwellung des Zelleibes bei der akuten Zellveränderung Nissls beruht wahrscheinlich nicht auf Protoplasmavermehrung, sondern auf Flüssigkeitsaufnahme.

Regressive Veränderungen der Glia finden wir in der nächsten Nachbarschaft von Zerstörungsherden; sie können andererseits langsam und allmählich sich entwickeln unter dem Einfluß chronischer Schädigungen, wie beispielsweise durch Unterernährung bei Arteriosklerose. Regelmäßig sieht man solche Rückbildungserscheinungen ferner an gliösem Gewebe, wenn nach voraufgegangener Wucherung der Prozeß zum Stillstand gekommen ist. Ganz allgemein gilt, daß die Glia widerstandsfähiger gegen Schädigungen aller Art ist, als Nervenzellen und Nervenfasern; unter verschiedenen Bedingungen ist zu beobachten, daß in umschriebenen Gebieten oder in diffuser Ausdehnung das spezifische funktionierende Nervengewebe zugrunde geht, während die Glia durch die ursächliche Schädlichkeit in demselben Bereich nicht zum Absterben gebracht, vielmehr in einen Reizzustand versetzt wird, infolgedessen sie zu wuchern beginnt. Ist in dem Zentrum von Herden der gliöse Apparat mit zerstört worden, so wuchert die Glia der nächsten Umgebung. Wo ihre Proliferationsfähigkeit zum Ersatz des Zerstörten nicht ausreicht, oder wo ein solcher Ersatz aus anderen Gründen verhindert wird, bildet sie wenigstens mehr oder weniger dicke Grenzschichten (Kapseln).

Von allgemeiner Bedeutung für die Histopathologie ist die Erfahrung, daß die Glia überall da zu proliferieren beginnt, wo Bestandteile des spezifisch nervösen Gewebes zugrunde gehen, auch wenn sonst alle Wucherung bedingenden Reize fehlen; das klassische Beispiel dafür ist die sekundäre Degeneration weißer Stränge weit ab von dem primären Zerstörungsherde. Es ist das ein Gesetz, auf welches Weigert mit besonderem Nachdruck hingewiesen hat, und welches mit wenigen Ausnahmen allgemeine Gültigkeit besitzt[1]). Das Verhalten der Glia gibt deshalb einen guten Indikator ab für das Zugrundegehen spezifisch nervöser Substanz.

Nicht selten lassen sich progressive Veränderungen an der Glia bereits leicht erkennen, wo es mit unseren Methoden nicht, oder jedenfalls nicht mit Sicherheit gelingt, Erkrankungen an den spezifischen nervösen Gewebsbestandteilen nachzuweisen; das gilt

---

1) Von solchen Ausnahmen führt Nissl das Ausbleiben gliöser Narbenbildung an Stellen von Zerstörungsherden bei Föten und ganzen jungen Kindern an; eine weitere Ausnahme läßt sich nicht selten in den Gebieten gewisser herdförmiger Hirnrindenveränderungen bei Gefäßerkrankungen, namentlich Arteriosklerose, nachweisen; vgl. Schröder, Vortrag auf der Naturforscherversammlung zu Dresden 1907.

insbesondere da, wo in der grauen Substanz das färberisch nur sehr unvollkommen darstellbare interzelluläre Faserwerk von Neurofibrillen betroffen ist; hier ist das Wuchern der Glia oft das einzige schon verwertbare Anzeichen für das Vorhandensein degenerativer Vorgänge am nervösen Apparat.

Das Zugrundegehen von Nervenzellen und Nervenfasern scheint eine der häufigsten Ursachen für das Eintreten progessiver Veränderungen an der Glia abzugeben (sog. sekundäre Gliawucherung). Daneben geschieht es zweifellos oft, daß, wie bereits erwähnt, ein und dieselbe Noxe das spezifisch nervöse Gewebe zerstört, bzw. schwer schädigt und gleichzeitig primär die Glia zur Wucherung reizt. Es liegt auf der Hand, daß es nicht selten unmöglich sein wird, im Einzelfall diese beiden Modi auseinander zu halten. Isolierte primäre Wucherungsvorgänge an der Glia (die dann ihrerseits sekundär die Nervenzellen und Nervenfasern zum Schwinden bringen können) scheinen selten zu sein; dahin zu rechnen wären Gliome; manche andere Krankheitsvorgänge im Gehirn und Rückenmark sind als weitere solche von der Glia ausgehende Prozesse gedeutet worden, doch fehlen darüber abschließende Erfahrungen.

An den progressiven Veränderungen des Gliagewebes beteiligen sich alle seine Bestandteile, die Kerne sowohl wie das Protoplasma und die spezifischen Weigertschen Fibrillen.

Über das Verhalten der Fibrillen unter pathologischen Verhältnissen ist, nachdem Weigert ihre isolierte Darstellbarkeit durch eine eigene elektive Färbemethode gelehrt hatte, ein reichliches kasuistisches Material zusammengetragen worden. Es stellte sich heraus, daß bei der überwiegenden Mehrzahl krankhafter Prozesse in den Zentralorganen die Weigertschen Fibrillen vermehrt sind, und daß ihre Vermehrung und die Wucherung des gliösen Apparates überhaupt Hand in Hand zu gehen pflegen. Unter dem Einfluß der Weigertschen Arbeit wurde dabei der Protoplasmaanteil der Glia vielfach vernachlässigt und das Augenmerk bei pathologisch-anatomischen Untersuchungen mehr oder weniger ausschließlich auf die Fibrillen und insbesondere ihre Zahl gerichtet; das ist, wie wir sehen werden, nicht ohne Einschränkungen berechtigt. Auf einen weiteren Gesichtspunkt von allgemeiner Bedeutung hat Storch[1]) aufmerksam gemacht;

---

1) Storch, Über die pathologisch-anatomischen Vorgänge am Stützgerüst des Zentralnervensystems. Virchows Archiv f. pathol. Anat., Bd. CLVII, 1899.

er wies darauf hin, daß bei chronischen Erkrankungsprozessen, bei welchen der Bauplan des Nervengewebes unverändert bleibt (z. B. bei sekundärer Degeneration, multipler Sklerose usw.), die neugebildeten Gliafibrillen, wenn sie noch so zahlreich sind, ganz dieselbe Anordnung zeigen, wie die geringeren Mengen normalerweise vorhandener, während bei stürmischen Prozessen, bzw. bei plötzlichen Zerstörungen diese Regelmäßigkeit nicht erhalten bleibt; Storch unterschied danach zwischen einer „isomorphen" und einer „reparatorischen" Sklerose.

Die Neubildung von Fibrillen geschieht vorzugsweise, aber sicherlich nicht ausschließlich in dem Gebiet der Protoplasmaanhäufungen um die Kerne des Gliaretikulums (Gliazelleiber); die Fasern verlaufen dabei mit Vorliebe in nach außen konkaven Bögen an den Kernen dicht vorüber; dadurch entstehen die oft beschriebenen Astrozytenbilder. Solche „Spinnenzellen" pflegen um so häufiger und um so mächtiger zu sein, je akuter der Krankheitsvorgang ist, bzw. je abundanter und rascher die Gliawucherung vor sich geht. Namentlich bei den Prozessen, welche Storch reparatorische genannt hat, findet man oft in Mengen die sog. Monstrezellen mit großem Kern und massigem Protoplasmaleib, dessen konkaven Rändern entlang Schichten oder Bündel von Gliafasern verlaufen. In späteren Stadien bilden sich die Gliazellen zurück, und die Beziehungen der neugebildeten spezifischen Fasern zu einzelnen Kernen sind dann auch in diesen Fällen weniger leicht erkenntlich. Bei langsamer Wucherung sind solche charakteristischen Lagebeziehungen von vornherein wenig deutlich.

Die Gliafibrillen stellen jedoch nur gewisse vom Zellprotoplasma chemisch differenzierte Gebilde dar. Die Beachtung ihres Verhaltens ist von Wichtigkeit, reicht aber allein für die Beurteilung progressiver Veränderungen an pathologischen Objekten nicht aus. Das Protoplasma und die Kerne der Glia können gewuchert sein, ohne daß die Gliafasern wesentlich oder überhaupt vermehrt sind. Das gilt ganz besonders für frische akute Prozesse [1]). Die Bildung chemisch differenzierter Fibrillen erfolgt in der Regel erst spät, und die Wucherungsvorgänge beschränken sich zunächst auf eine Zunahme der Protoplasmamassen, sowie auf Veränderungen an den

1) Es gibt auch Gliome, welche an keiner Stelle und zu keiner Zeit eine typische faserige Zwischensubstanz ausbilden (Storch, l. c. S. 213 ff.).

Kernen. Die normaliter geringfügigen Protoplasmaanhäufungen um die Kerne wachsen dann zu oft sehr beträchtlichen Gebilden an und lassen in ihrem Innern feine, sich mit basischen Anilinfarben stärker tingierende Körnchen erkennen. Die äußere Gestalt der Zellen wird dabei bald mehr ausgesprochen stern- oder spinnenförmig, bald mehr gebläht und abgerundet. Zu gleicher Zeit schwillt das feine, alle nervösen Elemente umhüllende und die Gliazellen untereinander verknüpfende protoplasmatische Gliamaschenwerk an, seine Fäden und Bälkchen werden dicker, deutlicher und leichter färbbar, die Maschen enger. Dazu verändern regelmäßig die Kerne ihr Aussehen; sie werden größer, erreichen oft den Durchmesser der Kerne großer Ganglienzellen, ihre Membran wird deutlicher, der Inhalt heller, das Chromatin ballt sich zu einigen wenigen, oft nur zu einem einzigen Gebilde zusammen, das sich aber von den Kernkörperchen der Ganglienzellen durch unregelmäßigere Gestalt unterscheidet. Neben diesem Wachstum des Protoplasmas und den Gestaltveränderungen der Kerne geht vielfach eine Vermehrung der Kerne durch Karyokinese einher. Bei akuten Krankheitsprozessen kann man alle Stadien der indirekten Kernteilung an der Glia beobachten.

Die durch die Gesamtheit dieser progressiven Veränderungen erfolgende Massenzunahme des gliösen Gewebes dient der Ausfüllung der Lücken, welche durch den Untergang der nicht regenerationsfähigen spezifischen nervösen Elemente entsteht. Die bei akuten Prozessen anfangs reichlich gewucherten Protoplasmamengen bilden sich allmählich zurück, nachdem sie Fibrillen produziert haben. Bei der Anordnung dieser Fibrillen spielen statische Momente sicherlich eine grosse Rolle. Wo durch die krankhaften Vorgänge neue Oberflächen gebildet worden sind, entstehen wie unter normalen Verhältnissen Grenzmembranen, die oft durch gewaltige Mengen von Fibrillen versteift sind. Das gliöse Narbengewebe, welches entstandene Defekte endgültig ersetzt, pflegt einen geringeren Raum einzunehmen, als dem ursprünglichen Degenerationsgebiet entspricht; Schrumpfungen finden deshalb wegen der Unvollkommenheit des Ersatzes regelmäßig statt, ausgesprochener meist nach akuten, weniger hochgradig bei chronischen Vorgängen.

Damit sind aber die Funktionen der Glia bei pathologischen Prozessen noch nicht erschöpft; die Glia beteiligt sich außerdem, unter Bedingungen, welche wir noch kennen lernen werden, an der Beseitigung der im Verlauf von krankhaften Vorgängen entstehenden

Zerfallsprodukte. Wo nervöse Gewebselemente zugrunde gehen, wie beispielsweise im Gebiet sekundärer Degenerationen [1]), umfließt die jedesmal im Anschluß daran wuchernde Glia die einzelnen Zerfallsbrocken und nimmt sie in sich auf, größere Klumpen werden häufig rasch zerkleinert; das gliöse Protoplasma beladet sich auf diese Weise mit Detrituskörnchen und bekommt dadurch eine wabige, gitterförmige Struktur. Langsam und allmählich verschwinden dann diese eingeschlossenen Körnchen wieder, und es darf angenommen werden, daß ein Teil von ihnen, soweit das der chemischen Zusammensetzung nach möglich ist, an Ort und Stelle vom Protoplasma der Glia resorbiert und assimiliert wird; daneben wird aber wahrscheinlich stets ein anderer Teil der Körnchen in den Protoplasmastraßen des Gliaretikulums weiter befördert, gelangt auf diese Weise bis an die perivaskulären Grenzmembranen und wird durch diese hindurch in die Lymphscheiden um die Gefäße ausgestoßen, von wo aus ihrer weiteren Fortschwemmung in den Lymphstrom des Körpers hinein nichts im Wege steht. Unter Umständen reicht aber offenbar die assimilatorische Fähigkeit der Glia und der Transport der Zerfallsprodukte in dem Gliaretikulum nicht aus. In solchen Fällen sieht man, daß die Protoplasmaanhäufungen um die Kerne sich allmählich mit gewaltigen Mengen von Brocken und Körnchen beladen, daß sie zu Kugelformen mit je einem oder auch mehreren Kernen anschwellen, daß dabei die ursprünglichen Verbindungen mit benachbarten Zellen zerreißen und daß auf diese Weise runde zellige Elemente aus dem gemeinsamen Gliareticulum frei werden; diese Elemente weisen dann ein gitterförmiges Plasma auf, in dessen Maschen zahlreiche feine, oft auch einige gröbere Körnchen liegen. Diese gliösen Körnchenzellen oder Gitterzellen wandern alsdann aus dem Gewebe aus, bzw. werden mit dem Lymphstrom fortgeführt, und sind später in Mengen in den perivaskulären Scheiden zu finden, in welchen sie zugrunde gehen und ihren Inhalt abgeben, oder aber in denen sie weiter fortgeschwemmt werden.

Der Ablauf dieser Vorgänge ist nicht unter allen Umständen der gleiche; in manchen Fällen sieht man die groben von der Glia aufgenommenen Zerfallsprodukte viele Monate lang an Ort und

1) Im Anschluß an gröbere Zerstörungen, bei welchen auch der Gefäßapparat in Mitleidenschaft gezogen wird (Zertrümmerung von Nervengewebe, Blutungen, Erweichungen u. ähnl.), werden die Aufräumungsarbeiten im wesentlichen von anderen Elementen besorgt.

Stelle liegen bleiben und nur allmählich sich verkleinern und verschwinden; in anderen Fällen sind schon nach kurzer Zeit die gewucherten Protoplasmamassen der Glia mit feinsten Körnchen vollgepfropft und zahlreiche Gitterzellen im Gewebe und um die Gefäße herum zu finden; letzteres scheint besonders dann der Fall zu sein, wenn zugleich durch den Krankheitsvorgang oder durch besondere begleitende Umstände die Glia zu kräftigerer Proliferation angeregt wird, als das beispielsweise im Verlauf des Prozesses der einfachen sekundären Degeneration geschieht. —

Das Studium des Verhaltens des Gliaprotoplasmas stößt auf Schwierigkeiten, weil wir keine guten Methoden zu seiner deutlichen und vollständigen Darstellung besitzen[1]). Für die groben Veränderungen bei schweren akuten Prozessen genügt die übliche Färbung mit van Giesons Gemisch. In allen Fällen aber leistet Gutes auch hier wieder Nissls Methode. Sie gibt allerdings nur ein unvollständiges Bild von der Ausdehnung des Gliaretikulums, sie läßt das Plasma nur da erkennen, wo es dichter gelagert ist oder wo es körnige Einlagerungen von stärker färbbaren Substanzen enthält; aber sie hat den für die pathologische Histologie nicht zu unterschätzenden Vorteil der absoluten Konstanz und Zuverlässigkeit; diese Eigenschaften wiegen reichlich die Vorzüge anderer Darstellungsmethoden auf, welche das Protoplasma zwar vollständiger, aber weniger gut differenziert tingieren und vielfach wechselnde Bilder geben.

Der Formenreichtum der pathologisch veränderten Gliaelemente auf dem Nisslpräparat ist ein gewaltiger, sowohl was ihre Größe als was ihre Form und ihr Aussehen betrifft[2]). Die Versuche, in diese Mannigfaltigkeit der Bilder Ordnung zu bringen und sie für die Beurteilung krankhafter Vorgänge zu verwerten, stammen im wesentlichen wieder von Nissl.

Nissl[3]) führt zunächst an der Hand seiner Präparate eine scharfe Trennung zwischen zwei großen Gruppen von Veränderungen

1) Alzheimer empfiehlt Nigrosinfärbungen an Schnitten von uneingebetteten, in Müllerscher Flüssigkeit fixierten Stücken; Eisath (Monatsschr. f. Psych. u. Neurol., Bd. XX) benutzt eine Modifikation der Malloryschen Achsenzylinderfärbung.

2) Ein gutes Bild von dieser bunten Verschiedenartigkeit gibt die Taf. IX der Alzheimerschen Arbeit über die Paralyse in den histologischen und histopathologischen Arbeiten von Nissl, Bd. I, 1904.

3) Vgl. für die folgende Schilderung Nissl, Über einige Beziehungen usw., Arch. f. Psych., Bd. XXXII, Heft 2, u. Histol. u. histopath. Arb., Bd. I, S. 455 ff.

durch, den progressiven und den regressiven. Die Hauptcharakteristika der ersteren geben nach ihm ab: Vergrößerung der Kerne, Abblassen ihres Inhalts und Auftreten einzelner tief dunkel gefärbter kernkörperchenartiger Gebilde, dazu Schwellung und blasse Färbung der Zelleiber. Bei regressiven Veränderungen werden im Gegenteil die Kerne kleiner, dunkel, unregelmäßig eckig, die Zelleiber schrumpfen. Kompliziertere Bilder entstehen dann, wenn vorher stark gewucherte Zellen sich nachträglich zurückbilden.

Die Zelleiber können auf dem Nisslbilde scharfe Grenzen erkennen lassen und ihrer Form nach abgerundet oder mit Fortsätzen versehen sein; sehr häufig aber werden sie nach der Peripherie zu allmählich blasser und verlieren sich unmerklich in die Umgebung. Die konkaven scharfen Ränder der Leiber werden mitunter von hellen, stärker lichtbrechenden Linien gebildet, welche aus mit basischen Anilinfarben sich nicht tingierenden Fibrillen bestehen, wie entsprechende andere Färbungen erkennen lassen. Die Protoplasmavermehrung kann gegenüber der Norm gering sein, sie ist aber oft sehr beträchtlich. Nicht selten liegen in großen unregelmäßigen Plasmahaufen mehrere oder viele Kerne (Nissls Gliarasen). Eine häufig zu findende Form stellen Elemente dar mit kleinem oder mittelgroßem sehr hellem Kern, der eine deutliche Membran und ein einziges exzentrisch gelegenes kernkörperchenartiges Gebilde besitzt, und mit kleinem oft nur einseitig entwickeltem maschigem Zelleib. Unter den ganz großen Formen beschreibt Nissl besonders eine, welche er als „gemästet“ bezeichnet: massige mattgefärbte Zellkörper von rundlicher, meist aber mehr länglicher wurstförmiger Gestalt, die nach außen leidlich gut abgegrenzt sind, mit auffallend hellen und großen, oft kreisrunden Kernen, welche immer ganz exzentrisch im Zelleib liegen. Diese Elemente sind identisch mit den großen Monstrezellen der Weigertbilder, welche große Mengen von Fibrillen an ihren Rändern bilden. Sie besitzen im hohen Maße die Neigung regressive Veränderungen einzugehen und pflegen sich später als rundliche plaquesartige Gebilde mit stark veränderten oder ganz geschwundenen Kernen darzustellen.

Bei den regressiv abgewandelten Elementen der obersten Hirnrindenschicht und der Randpartien des Rückenmarkes pflegt das benachbarte spinnenförmig verästelte Protoplasma die gleiche dunkle Farbe anzunehmen wie die stark geschrumpften kleinen dunklen Kerne; dadurch entstehen charakteristische kleine tiefdunkle zackige

spinnenförmige Gebilde. Zu einer anderen Gruppe gehören auffallend langgestreckte, glatte oder auch winkelig geknickte Kerne. Die feinen Gitterbildungen im Protoplasma der Glia sowie in den bereits abgerundeten kugeligen Körnchenzellen gliösen Ursprunges bringt die Nisslsche Methode gleichfalls gut zur Darstellung; man erkennt in ihnen die feinen Bälkchen des protoplasmatischen Maschenwerkes mit ihren runden Hohlräumen; die Kerne dieser Elemente sind klein und tragen stets die Kennzeichen regressiver Veränderungen, namentlich unregelmäßige äußere Konturen.

Die beschriebenen Gliazellformen haben sehr verschiedene Bedeutung für das histopathologische Bild. Aus der Art der Gliazellveränderungen lassen sich mancherlei Schlüsse auf den allgemeinen Charakter des Krankheitsprozesses ziehen. Sie geben z. B. wichtige Anhaltspunkte für die Beurteilung der Frage, ob es sich um akute oder um chronische Vorgänge handelt, ob der Prozeß frisch oder alt ist, ob er noch im Fortschreiten begriffen oder bereits zum Stillstand gekommen ist. Große Formen, wie die gemästeten Zellen Nissls, die riesigen Spinnenzellen, die Gliarasen, sind immer Anzeichen für noch bestehende lebhafte akute Krankheitsvorgänge, kleinere weniger stark progressiv veränderte Elemente weisen auf chronische Reizzustände oder auf ein allmähliches Zugrundegehen nervösen Gewebes hin; viele kleine dunkle Kerne sprechen dafür, daß es sich um ältere Krankheitsvorgänge handelt, in deren Verlauf es bereits zu Gliafaserbildung gekommen ist; regressive Erscheinungen an gewucherten Gliaelementen lassen Schlüsse auf ein längeres Bestehen eines akuten Prozesses zu; Gitterzellenbildung ist immer ein Hinweis auf schwere akute Schädigungen.

Die Wichtigkeit dieser Kenntnisse bei dem heutigen Stande unseres Wissens leuchtet ein. Das Verhalten der spezifisch nervösen Elemente gibt uns zurzeit vielfach nur dürftige Anhaltspunkte für die Beurteilung krankhaft veränderten Nervengewebes; die Eigenart pathologischer Vorgänge spricht sich häufig genug sehr viel deutlicher aus in den Veränderungen des gliösen Apparates, und diese Veränderungen erlauben uns Schlüsse auf den Zustand des funktionierenden Teiles der Zentralorgane, die oft bedeutungsvoller sind als die direkt zu beobachtenden Schädigungen an den Nervenzellen und Nervenfasern.

Bedeutsame Folgen für das Nervensystem, und zwar besonders für das zentrale, haben die krankhaften Veränderungen des Blutgefäßapparates. Gehirn und Rückenmark haben einen sehr lebhaften Stoffwechsel, sie sind äußerst empfindlich gegen Schädigungen, welche bedingt werden durch Veränderungen in der Blutbeschaffenheit, durch in der Blutbahn kreisende giftige Stoffe, durch lokale wie allgemeine Zirkulationsstörungen, sowie durch Strukturveränderungen der als Filtrationsflächen für das gelöste Ernährungsmaterial dienenden Kapillarwände.

Die Erkrankungen der Gefäßwände werden der Mehrzahl nach unter dem Sammelbegriff der Arteriosklerose zusammengefaßt. Diesen Begriff auf Grund exakter anatomischer Untersuchungen in seine Komponenten zu zerlegen, wäre eine dankenswerte Aufgabe. Was vorläufig als Sklerose der Gefäße bezeichnet wird, sind wahrscheinlich ihrer Genese und ihrer Bedeutung nach verschiedenartige Dinge.

Veränderungen der Gefäße sind in Gehirn und Rückenmark ungemein häufig zu finden, insbesondere fehlen sie bei älteren Individuen fast nie, und zwar auch bei solchen, bei denen ante mortem darauf hinweisende klinische Symptome nicht bestanden hatten; jedoch können sie selbst im hohen Alter gering sein.

Die gewöhnlichen arteriosklerotischen Veränderungen der gröberen Gefäße spielen sich vorzugsweise an der Elastika ab; diese Membran verliert ihre regelmäßige Gestalt, sie splittert sich auf, ihre Fasern degenerieren, neue Lamellen lagern sich den alten auf; daneben sind gleichzeitig stets mehr oder weniger hochgradig die Muskelschicht und der Endothelschlauch verändert. Wucherung und Vermehrung der Intimazellen gehören nicht zu dem Bilde der Arteriosklerose, sie sind vielmehr charakteristisch für die von Heubner abgegrenzte Form der Gefäßwanderkrankung, welche er als Endarteriitis obliterans bezeichnet hat, und welche sich vorzugsweise bei Lues findet, aber auch unter anderen Bedingungen vorkommen kann. Die Bezeichnung Arteriosklerose wird man gut tun, vorläufig zu vermeiden, wo solche progressiven Veränderungen der Intima nachweisbar sind.

An den Kapillaren geben sich die sklerotischen Erscheinungen zu erkennen durch unregelmäßige Gestaltung der sonst glatten Schläuche, durch abgeändertes optisches und färberisches Verhalten der Wände und durch Veränderungen der Endothelkerne und -leiber. Auch diese Veränderungen tragen insgesamt regressiven Charakter. Progressive Veränderungen sind unter anderen Umständen nicht

selten, sie kennzeichnen sich durch Zunahme des Protoplasmas der Zelleiber sowie durch Größerwerden, durch intensivere Färbbarkeit und eventuell auch durch Vermehrung der Kerne.

Die Kapillaren der Zentralorgane besitzen, wie überall im Körper, eine große Proliferationsfähigkeit. Neubildung von feinen Gefäßen finden wir überall bei entzündlichen Prozessen, dann aber auch stets dort, wo eine Vaskularisierung neugebildeten Gewebes erforderlich ist, z. B. bei reparatorischen Vorgängen im Anschluß an herdförmige Zerstörungen, oder wo Wucherungen des Gewebes eine vermehrte Blutzufuhr erheischen.

Das spärliche, die Gefäße als Adventitia überallhin ins Innere der Zentralorgane begleitende echte Bindegewebe spielt in der Pathologie nur eine untergeordnete Rolle. Eine gewisse Bedeutung kommt ihm insofern zu, als es die perivaskulären und adventitiellen Lymphräume mit bilden hilft, und sich deshalb in seinen Maschen ein großer Teil der entzündlichen Vorgänge abspielt. Von größerer Wichtigkeit ist, daß die kompaktere, die Zentralorgane allseitig einhüllende Bindegewebsschicht, die Pia mater, der Ausgangspunkt vieler Erkrankungsprozesse ist, welche auf Gehirn und Rückenmark übergreifen.

Siebente Vorlesung.

Histopathologie der Nervenfasern.

Die Behauptung, daß unsere Kenntnisse von den krankhaften Veränderungen der Nervenfasern noch sehr dürftig sind, mag zunächst paradox klingen; die pathologische Anatomie des Nervensystems hat sich jahrzehntelang auf das eingehendste mit den Nervenfasern beschäftigt, sie hat sogar lange Zeit hindurch ganz unter dem Zeichen der Faseranatomie gestanden. Jedoch diese Forschungsrichtung war keine histologische in unserem Sinne, sie benutzte den Nachweis des Fehlens von Markfasern lediglich zur lokalisatorischen Feststellung von Krankheitsherden und von sekundären Degenerationen, welche sich im Anschluß an solche Herde einzustellen pflegen, und sie bediente sich der für diese Zwecke gebräuchlichsten Weigertschen Markscheidenfärbung nur als einer chemischen Farbreaktion auf das Vorhandensein oder Fehlen von Myelinscheiden an bestimmten Orten des zentralen oder peripheren Nervensystems.

Dem Interesse jener Zeit lagen überhaupt histopathologische Fragen ferner als Fragen nach der Lokalisation und der darauf sich gründenden pathologischen Physiologie bestimmter Teile des Nervensystems. Erst als diese Fragen, soweit die zu Gebote stehenden Untersuchungsmethoden es erlaubten, beantwortet waren, hat man begonnen, sich auch wieder mehr mit der Histopathologie der Nervenfasern zu befassen.

Unter pathologischen Verhältnissen verhalten sich die peripheren markhaltigen Nervenfasern in mancher Hinsicht anders als die zentralen. Diese Verschiedenheiten im Verhalten hängen auf das engste zusammen mit Verschiedenheiten im histologischen Bau, die wir bereits kennen gelernt haben; die peripheren Fasern haben eine sog. Schwannsche Scheide, die zentralen nicht, und wir werden sehen, daß an den Besitz dieser Scheide die Fähigkeit der Nervenfasern geknüpft ist, progressive Veränderungen einzugehen, zu wuchern, und nach Zerstörung zu regenerieren. Achsenzylinder und Markhülle

allein sind Gebilde, welche augenscheinlich auf Reize aller Art immer nur sich regressiv verändern; dagegen sehen wir, daß durch dieselben Schädlichkeiten, welche den Achsenzylinder und das Mark schwer schädigen oder zum Schwinden bringen, die Schwannschen Scheidenkerne und ihr Protoplasma häufig zur Wucherung angereizt werden; an diese Wucherung schließt sich gegebenen Falles der Beginn der Neubildung von Fasern direkt an. Diese progressiven und regeneratorischen Vorgänge an den Fasern selbst vermissen wir deshalb stets bei Erkrankungen zentraler weißer Massen. Nun versieht allerdings in Gehirn und Rückenmark die Glia bis zu einem gewissen Grade die Funktionen der Schwannschen Scheiden der peripheren Nerven, aber dieser Ersatz ist nur unvollkommen, insbesondere ist das Endresultat der von der Glia ausgehenden reparatorischen Vorgänge nach Zerstörung zentralen Nervengewebes stets nur die Bildung einer gliösen Narbe, nicht leitender nervöser Fasern.

Von den regressiven Veränderungen der Markscheide ist die bekannteste und häufigste der Zerfall in große rundliche oder mehr längliche Brocken; dieser Zerfall geht stets einher mit chemischen Umwandlungen; die groben Brocken färben sich im Gegensatz zum normalen Myelin bereits nach wenigen Tagen mit Osmiumsäure schwarz (darauf beruht die Marchische Methode des Nachweises frischer sekundärer Degenerationen), sie geben jedoch nicht die Fettreaktion mit Sudan und Scharlachrot; ihr weiteres Schicksal ist, wie wir schon gesehen haben, nicht immer das gleiche. Diese Veränderung ist von Anfang an irreparabel, sie führt stets zum Untergang der Markscheide. Daneben gibt es andere, z. T. weniger schwere Erkrankungen, über die aber noch wenig genaues bekannt ist. Bei leichteren Schädigungen sieht man aus dem Myelin kleine runde Kügelchen sich abscheiden, welche nach Osmiumbehandlung braune bis schwarze Farbe annehmen (sog. Elzholzsche Körperchen).

Am Achsenzylinder geben sich krankhafte Veränderungen histologisch zu erkennen durch Schwellung oder Schrumpfung, durch Zerbröckelung, durch Zerfall der Fibrillen in Körnchen, durch Abnahme oder Zunahme der Färbbarkeit des Axoplasmas.

Wenn der Achsenzylinder schwer geschädigt wird, scheint die Markscheide regelmäßig mit zu zerfallen, dagegen gibt es Erkrankungen der Myelinscheide, bei denen der Achsenzylinder intakt bleibt oder nur geringe Veränderungen erkennen läßt. Schwere Alteration der Nervenfaser an einer Stelle hat jedesmal den Untergang des ganzen

distalen Abschnittes von Achsenzylinder und Markscheide zur Folge, geringfügigere Veränderungen, welche die Leitungskontinuität nicht unterbrechen, können lokal beschränkt bleiben (sog. diskontinuierlicher Zerfall).

Dem Gesagten läßt sich bereits entnehmen, daß sich an den Nervenfasern verschiedenartige krankhafte Veränderungen abspielen können. Im einzelnen sind unsere Kenntnisse darüber noch recht lückenhaft. Immerhin liegt bereits ein größeres Beobachtungsmaterial vor.

Die Darstellung dessen, was wir wissen, geht am besten aus von der Schilderung des histopathologischen Prozesses der sekundären Degeneration der Nervenfasern[1]), er ist am gründlichsten studiert, weil er mit Leichtigkeit und mit absoluter Sicherheit jederzeit experimentell hervorgerufen werden kann, er spielt aber auch in der Pathologie wegen seiner Häufigkeit eine wichtige Rolle. Als sekundäre Degeneration bezeichnet man diejenigen anatomischen Veränderungen in peripheren Nerven und in der weißen Substanz, welche sich gesetzmäßig einstellen, wenn an einer Stelle die Kontinuität von Achsenzylindern unterbrochen wird. Auf Grund der Untersuchungen von Waller ist das bekannte allgemeine Gesetz aufgestellt worden, daß durchtrennte Nervenfasern von der Durchtrennungsstelle an in ihrem ganzen zentrifugalen Abschnitt zugrunde gehen, daß dagegen der mit dem Zentrum in Zusammenhang stehende Teil erhalten bleibe[2]). Von dem ersten Teil dieses Wallerschen Gesetzes sind Ausnahmen bisher nicht beobachtet worden. Dagegen existiert eine Reihe von Beobachtungen, nach denen auch der zentrale Stumpf zerstörter Nervenfasern schwere Veränderungen erkennen lassen kann; daß bei peripheren Nerven der Zerfall sich jedesmal zentralwärts bis zu den nächsten Ranvierschen Schnürringen fortsetzt, wird allgemein angegeben, aber sehr häufig ist auch von dem Untergang weiterer daran sich anschließender Segmente berichtet worden; bei nachfolgender septischer Infektion der Operationswunde hat Bethe den ganzen zentralen Stumpf degenerieren sehen. Wenn motorische Nerven oder Wurzeln nicht blande durchschnitten, sondern gewaltsam ausgerissen werden, tritt eine

1) Sekundär genannt im Gegensatz zu den „primären“ Veränderungen an der Erkrankungs- bzw. Verletzungsstelle.

2) Dabei kann hier die Frage, ob alle Achsenzylinder aus je einer Ganglienzelle entspringen, ganz außer Betracht bleiben.

solche „retrograde“ Degeneration der intraspinalen bzw. intramedullären Faserabschnitte regelmäßig ein (Bregmann, Raimann und namentlich van Gehuchten[1]); dasselbe pflegt zu geschehen, wenn Komplikationen mit Allgemeinerkrankungen vorliegen (Raimann); indessen muß es zum mindesten zweifelhaft sein, wieweit diese Veränderungen an den zentralen Stümpfen noch den einfach sekundär degenerativen Vorgängen zugerechnet werden dürfen. Dagegen ist schon längere Zeit bekannt, daß auch bei Fehlen sonstiger Schädlichkeiten gewisse motorische Fasern des Vagus nach Durchschneidung zentralwärts zugrunde gehen, und van Gehuchten (l. c.) hat es neuerdings sehr wahrscheinlich gemacht, daß gewisse Faserbündel des Rückenmarks und der Medulla oblongata auch nach vorsichtig ausgeführten Kontinuitätsunterbrechungen stets nach beiden Seiten hin degenerieren; nur geht auch bei ihnen der Zerfall des zentralen Stückes etwas langsamer vor sich als der des peripheren. Zu diesen Bündeln gehört keine der zumeist untersuchten langen Faserbahnen.

Die bei der sekundären Degeneration sich gesetzmäßig abspielenden histopathologischen Vorgänge sind unabhängig von der Natur der zur Unterbrechung der Achsenzylinder führenden Schädlichkeiten, es sei denn, daß die Schädlichkeit gleichzeitig die degenerierenden Fasern verändere, und daß dadurch der Prozeß der sekundären Degeneration sich mit einem andersartigen Krankheitsvorgang kompliziert. Die Veränderungen bei einfacher sekundärer Degeneration setzen sich im wesentlichen aus zwei Reihen zusammen, aus Vorgängen regressiver, nekrobiotischer Art an den Achsenzylindern und Markscheiden und aus progressiven Veränderungen an den sog. Schwannschen Scheiden bzw. an der umgebenden Glia.

Bei peripheren Nerven[2]) läßt sich an den Markscheiden des zentrifugalen Stumpfes schon nach 24 Stunden der Beginn des Zerfalles histologisch nachweisen; es treten unregelmäßige Spaltbildungen auf, das Myelinrohr zerfällt in abgerundete ovoide oder elliptische Klumpen, von denen die meisten ein Stück Achsenzylinder einschließen, dann erfolgt weiterer Zerfall der Klumpen in immer kleinere Kügelchen und Tropfen; die Fibrillen der Achsenzylinder wandeln sich

1) van Gehuchten, Le Névraxe, Tome V, 1903.

2) Vgl. die Arbeiten von v. Büngner, Schütte, Mönckeberg-Bethe und namentlich von Stroebe (Zieglers Beiträge, Bd. XIII, Zentralbl. f. Allg. Pathol., 1895).

in feine Körnchen um, die für die üblichen Darstellungsmethoden bald gänzlich verschwinden. In diesen rein degenerativen Prozeß greifen aber schon früh progressive Vorgänge ein. Die Schwannschen Kerne beginnen bereits am zweiten Tage zu proliferieren, sie erreichen nach Stroebe den Höhepunkt ihrer Vermehrung durch Mitose etwa am achten Tage; zugleich mit der Proliferation der Kerne wächst das Protoplasma, es schiebt sich in die Lücken und Spalten zwischen den Markbrocken vor, umfließt die Brocken, schließt sich dann zu einzelnen runden oder ovalen, abgegrenzten, ein- oder mehrkernigen zelligen Gebilden zusammen, in deren Innern die Markklumpen sich rasch zu feinen Körnchen zerkleinern (von Büngner, Stroebe). Auf diese Weise entstehen massenhafte Körnchenzellen mit rundem Zelleib und einem feinen gitterförmigen Protoplasma, in dessen Maschen die Körnchen eingeschlossen liegen. Solche Elemente sind dann etwa von der vierten Woche an auch in den Lymphscheiden um die benachbarten Gefäße zu finden [1]). Stroebe und Schütte erwähnen, daß die Genese dieser Körnchenzellen früher vielfach falsch gedeutet worden sei; man hat sie mit Vorliebe für Leukozyten oder sog. Wanderzellen erklärt und hat angenommen, daß sie aus den eröffneten Gefäßen an der primären Zerstörungsstelle des Nerven stammen, sich längs der Nervenscheiden fortbewegen und dann allerorts das zerfallende Mark aufnehmen. Von anderen Autoren ist überhaupt übersehen worden, daß die runden Haufen von Marktrümmern in zellige Gebilde eingeschlossen sind, und daß sie Körnchenzellen, nicht Körnchenhaufen darstellen.

Das volle Verständnis für diese Körnchenzellenbildung aus Elementen der Schwannschen Scheiden haben wir erst durch die Mitteilungen von Reich über die normale Histologie der Nervenhüllen gewonnen (vgl. S. 27). Danach müssen wir annehmen, daß der ganze Vorgang nichts anderes ist als das Auseinanderfallen je eines interannulären Segmentes in eine Reihe von zelligen Gebilden; diese Gebilde enthalten in ihrem Innern je einen Teil des in jedem unversehrten Segment von vornherein eingeschlossenen und nunmehr in Brocken und Körnchen zerfallenen Stückes Markrohr.

---

1) Diese Vorgänge im Gebiet sekundärer Degenerationen sind wohl zu unterscheiden von den Vorgängen, welche bei Durchschneidungen an der Verletzungsstelle selbst, also im Gebiet der sog. primären Degeneration, sich einstellen. Hier beteiligt sich lebhaft der Blutgefäß-Bindegewebsapparat; seinen Elementen entstammt auch der größte Teil der dabei sich bildenden Körnchenzellen.

Von den durch Wucherung und Proliferation aus den Schwannschen Scheiden entstandenen zelligen Elementen wird jedoch nur ein Teil als Körnchenzellen für die Aufräumungsarbeiten verbraucht; ein anderer Teil bildet sich zu langen spindeligen Zellen um, welche sich bandförmig hintereinander lagern; sie dienen dem Regenerationsprozeß. Wir haben bereits gehört, daß sich über die Art, wie diese Regeneration vor sich geht, zwei Ansichten schroff gegenüberstehen; nach der einen wächst das Ende des zentralen Stumpfes des durchtrennten Achsenzylinders aus und in die kettenartig hintereinander gelagerten spindelförmigen jungen Zellen hinein, nach der anderen produzieren diese aneinandergereihten Zellen selber neue Achsenzylinderfibrillen, während der Rest ihres Protoplasmaleibes mit den Kernen zu den Elementen der Schwannschen Scheide wird, in deren groben Maschen dann sich Myelin ablagert.

Die Histologie der sekundären Degeneration von zentralen Nervenfasern ist am häufigsten studiert worden an den kompakten langen Bahnen des Rückenmarkes, den Hintersträngen und den Pyramidenseitensträngen. In der Literatur liegen Mitteilungen über experimentelle Untersuchungsreihen an Tieren sowie über Beobachtungen an menschlichem pathologischem Material in größerer Zahl vor (Schieferdecker, Homén, Tooth u. a., vor allem Stroebe[1]). Die Untersucher stimmen darin überein, daß das Endresultat jedesmal der vollkommene Untergang des ganzen zentrifugalen Teiles der unterbrochenen Fasern ist, daß das gliöse Stützgewebe in dem Degenerationsgebiet sich vermehrt und daß eine Regeneration von Nervenfasern bei höheren Tieren und beim Menschen nicht vorkommt; über den Verlauf der histologischen Vorgänge im einzelnen, insbesondere darüber, ob und in welchen Mengen Körnchenzellen sich an der Fortschaffung der Zerfallsprodukte beteiligen, woher diese Körnchenzellen stammen, wie die Glia sich verhält, welche Rolle das mesodermale Bindegewebe und der Gefäßapparat spielen, weichen die Angaben vielfach voneinander ab[2]). Die ersten Zerfallserscheinungen an den Achsenzylindern und Markscheiden (Schwellung, Fragmentierung, chemische Umwandlung) sind bei zentralen

1) Stroebe, Zieglers Beiträge, Bd. XV., 1894.

2) Auch in den Zentralorganen ist es nötig, die im Anschluß an die experimentellen Verletzungen sich entwickelnden bzw. die durch krankhafte Prozesse verursachten Veränderungen an der Stelle der „primären Degeneration“ scharf von den sekundären Degenerationen zu trennen.

und peripheren Nervenfasern die gleichen. Die ersten Degenerationsprodukte lassen sich etwa am zweiten Tage nachweisen; der Höhepunkt des Zerfalles ist, wenn man die Marchische Methode als Maßstab nimmt, etwa am 11.—15. Tage erreicht. Dagegen erfolgt nach Stroebe u. A. die weitere Zerkleinerung und die schließliche Fortschaffung der groben Brocken und Schollen aus dem Gewebe bei den zentralen Fasern sehr viel langsamer als bei peripheren Nerven; reichliche Mengen von Myelintropfen bleiben monatelang an Ort und Stelle liegen und können hier durch die Marchische Methode nachgewiesen werden: nach Stroebe sind an der Fortschaffung der Brocken Körnchenzellen in sehr geringem Maße beteiligt, und auch die progressiven Veränderungen an der Glia wie am mesodermalen Bindegewebe nur gering. Andere Autoren berichten im Gegensatz dazu von starker Wucherung der Stützgewebe und von reichlicher Körnchenzellenbildung.

Diese Widersprüche lösen sich, wenn man die Art des jeweils untersuchten Materials beachtet.

Stroebes Angaben treffen vollkommen zu für sekundäre Degenerationen, welche durch vorsichtige und unter den Kautelen der Asepsis ausgeführte Durchschneidungen des Rückenmarkes bei Tieren erzeugt worden sind. Bei solchen kann man beobachten[1]), daß die Markscheiden und Achsenzylinder rasch in rundliche Schollen zerfallen, die bereits nach kurzer Zeit sich mit Osmiumsäure schwärzen, aber sich mit Sudan nicht rot färben; etwa vom sechsten Tage an werden in dem Degenerationsgebiet die Gliakerne heller und größer, die Zellfortsätze deutlicher; das Protoplasma um die Kerne und in den Fortsätzen schwillt an und läßt hie und da eine feine gitterförmige Struktur erkennen. Die anfangs noch in regelmäßigen Reihen liegenden Schollen und Brocken werden allseitig von dem wuchernden Protoplasma der Glia umschlossen, dann beginnen sie ganz langsam, vom Rande her, in feine Körnchen zu zerfallen; diese Körchen liegen aber, sobald man sie überhaupt isoliert erkennt, bereits in dem zwischen sie vorgedrungenen Gliaplasma; die gleichzeitige Vermehrung der Kerne durch Teilung ist nicht beträchtlich. Wo diese resorptiven Vorgänge sich abspielen, wird die Gitterstruktur des Gliaprotoplasmas immer deutlicher und ausgesprochener; be-

1) S. den ausführlichen Text und die Abbildungen der demnächst erscheinenden Breslauer Inaug.-Diss. von Knick über die sekundäre Degeneration im Rückenmark. (Journal. f. Psychol. u. Neurol.)

sonders in der Umgebung der Kerne schwellen die Zelleiber dadurch beträchtlich an, fangen auch vereinzelt an rundere Formen anzunehmen, lassen aber überall ihren Zusammenhang mit dem übrigen Gliaretikulum deutlich erkennen. Nur selten kommt es unter diesen Bedingungen vor, daß solche Gebilde mit Kern und gitterigem Protoplasma sich vollkommen kugelig abrunden, daß sie ihre Verbindungen mit der Glia der Umgebung lösen, und daß auf diese Weise aus ihnen freie Körnchenzellen (Gitterzellen) entstehen. Alle diese Vorgänge spielen sich sehr langsam, in Wochen und Monaten ab. Die großen Brocken werden allmählich spärlicher, die überall untereinander und mit dem übrigen Retikulum zusammenhängenden gitterigen Elemente deutlicher; noch nach einem Jahr sind grobe Schollen sowie namentlich feine Tröpfchen zu finden. In den Lymphscheiden um die Gefäße sind während dieser ganzen Zeit freie Körnchenzellen gerade so selten wie im Gewebe, dagegen sind feine freie Fettröpfchen sowohl mit Osmium wie mit Sudan in reichlichen Mengen in ihnen nachzuweisen. Hand in Hand mit diesen Vorgängen, welche der Fortschaffung der Zerfallsprodukte dienen, geht eine langsame, schließlich aber nie sehr beträchtliche Vermehrung des faserigen gliösen Stützgewebes.

Was demnach in diesen Fällen die histologischen Vorgänge bei sekundärer Degeneration zentraler Nervenfasern charakterisiert, ist: langsame Resorption der anfänglich groben Zerfallsbrocken durch das wuchernde Gliaretikulum, Bildung von Gitterstrukturen im Gliaplasma, vereinzeltes Freiwerden von solchen Gliaelementen mit gitterförmigem Leib zu abgerundeten Körnchenzellen, schließlich völliges Verschwinden der zerfallenen Faserreste und dauernde geringe Vermehrung des gliösen Stützgewebes; Bindegewebe und Gefäßapparat bleiben vollkommen unbeteiligt.

Dieses histologische Bild ändert sich aber bereits etwas, wenn zum Zweck der Erzeugung sekundärer Degenerationen nicht blande Durchtrennungen des Rückenmarkes ausgeführt worden sind, sondern wenn beispielsweise durch Einbringung einer Glasperle in den Wirbelkanal eine Drucknekrose des Rückenmarkes erzeugt wird. Alsdann finden in den Gebieten der sekundär degenerierenden weißen Stränge dieselben Veränderungen wie nach Durchschneidungen statt, aber der Zerfall der Brocken in feine Fettröpfchen erfolgt rascher, die Reaktion der Glia ist energischer, die Bildung von Gitterstrukturen in ihrem Plasma geht reichlicher vor sich und freie

Körnchenzellen sind in größerer Anzahl zu treffen. Dieselben stürmischeren Erscheinungen kann man finden, wenn nach einfacher Durchschneidung eine Infektion von der Operationswunde aus stattfindet.

Diese Beobachtungen führen uns zum Verständnis der von einander abweichenden und vielfach widersprechenden Befunde bei sekundärer Degeneration im Rückenmark des Menschen. Das den Untersuchungen zugrunde gelegte menschliche Material entstammt zu einem großen Teile Fällen von Rückenmarkstumoren, von Caries der Wirbelsäule, von Wirbelbrüchen und ähnl. m.; in allen diesen Fällen ist längere Zeit hindurch ein Druck auf das Rückenmark ausgeübt worden, und bei den meisten haben sich obenein infektiöse fieberhafte Erkrankungen hinzugesellt (Cystitis, Decubitus usw.). Unter diesen Umständen findet man stets im Gebiet der Degenerationen eine erheblich stärkere Gliawucherung als nach blander Durchschneidung beim Tier, einen sehr viel rascheren Zerfall der Markbrocken in Fettkörnchenhaufen und immer große, oft sehr große Mengen von freien Körnchen(Gitter-)zellen im Gewebe sowohl wie in den Lymphscheiden um die Gefäße. Wo dagegen die angeführten komplizierenden Momente (Druck, Infektion) fehlen, wie z. B. in der Regel bei isolierten absteigenden sekundären Degenerationen der Pyramidenbahnen infolge herdförmiger Zerstörungen des Großhirns (Homén), entspricht das histologische Bild auch beim Menschen demjenigen, welches wir nach einfachen Durchtrennungen beim Tier kennen gelernt haben. In beiden Fällen handelt es sich um den gleichen histopathologischen Vorgang; was sie unterscheidet, ist im wesentlichen die Schnelligkeit und die Ausgiebigkeit der Reaktion von seiten der Glia; die Unterschiede sind lediglich gradueller Art. —

Die sekundäre Degeneration ist nicht die einzige Form, unter welcher Nervenfasern erkranken können. Auf einen histologisch wohl abgrenzbaren Krankheitsvorgang an den peripheren Nerven hat neuerdings wieder Stransky[1]) hingewiesen, nachdem er bereits früher wiederholt beschrieben worden war (Gombault 1880 u. A.); dieser Prozeß führt im Gegensatz zur sekundären Degeneration nur zu einem lokalen (diskontinuierlichen) und partiellen Schwund der

1) E. Stransky, Über diskontinuierliche Zerfallsprozesse a. d. periph. Nervenfasern, Journal f. Psychol. u. Neurol., Bd. I, 1903.

Markscheide, nur zu geringer Schädigung der Achsenzylinder, und nur bedingterweise zu definitivem Untergang der erkrankten Fasern; er ist am häufigsten beobachtet worden bei sog. peripheren Neuritiden auf toxischer Basis (Blei, Alkohol, Diphtherie u. a.). Gombault und Stransky haben die Erkrankung experimentell bei Tieren durch chronische bzw. subakute Bleivergiftung erzeugt.

Nach Stranskys Angaben bestehen die ersten anatomischen Veränderungen darin, daß im Gebiet eines Teiles eines interannulären Segmentes resp. in einem ganzen oder in mehreren hintereinanderliegenden Segmenten innerhalb des Markmantels zahlreiche kleine rundliche, sich mit Marchischer Lösung dunkel färbende Gebilde (die sog. Elzholzschen Körperchen) auftreten, welche in normalen Fasern nur vereinzelt vorkommen; gleichzeitig beginnt das Protoplasma der Schwannschen Scheiden zu schwellen, und beginnen die Scheidenkerne sich zu vermehren. Dann zerfällt das Markrohr, immer vom äußeren Rande her, zunächst an einzelnen Stellen zu Gruppen und Häufchen von kleineren und größeren Gebilden, die sich mit Osmiumsäure bräunlich bis schwarz färben; sie sind gewöhnlich in größerer Zahl um einen der durch Vermehrung entstandenen Scheidenkerne in eine spindelförmige Plasmaanhäufung eingelagert. Die restierende Markscheide erscheint dadurch verschmälert und unregelmäßig arrodiert. Beim weiteren Fortschreiten des Prozesses ist die Faser im erkrankten Gebiet wie übersät von kleineren und größeren Zufallsprodukten, das Protoplasma ist mächtig gewuchert, die Kerne sind stark vermehrt (8—10 und mehr in einem Ranvierschen Segment). Weiterhin setzen sich immer deutlicher spindelförmige Gruppen von Zerfallsprodukten voneinander ab, welche zumeist in dem Protoplasma um einen Kern herum liegen und von einer protoplasmatischen Hülle begrenzt sind; schließlich werden sie zu freien Elementen, die, mindestens zum Teil, mit dem Lymphstrom fortgeschafft werden. Während der ersten Zeit bleibt der Achsenzylinder intakt, zeigt höchstens eine Verbreiterung und geringe färberische Abweichungen, später kann er seine Färbbarkeit im Gebiet der erkrankten Faserstrecke ganz verlieren, taucht aber diesseits und jenseits davon wieder als normales Gebilde auf. Schreitet der Prozeß noch weiter fort, so kann es schließlich zu einer endgültigen Zerstörung des Achsenzylinders kommen; dann, aber auch stets erst dann, treten in dem ganzen zentrifugalen Stück der Faser die bekannten Veränderungen bei sekundärer Degeneration ein.

Fällt frühzeitig genug die ursächliche Schädlichkeit fort, so beginnt die Restitution der Markscheide.

Was diesen pathologischen Vorgang von dem bei sekundärer Degeneration unterscheidet, ist sein Beschränktbleiben auf ein oder mehrere Fasersegmente, ist ferner das späte Übergreifen auf den Achsenzylinder und ist schließlich der Zerfall der Markscheiden vom Rande her in feine Körnchen und Kugeln, nicht zunächst in grobe Brocken und Schollen. Körnchenzellenbildung aus den gewucherten Elementen der Schwannschen Scheide findet sich bei beiden; das mesodermale Bindegewebe bleibt gleichfalls bei beiden unbeteiligt.

Dem gleichen Krankheitsvorgang zugehörig sind wahrscheinlich noch eine Reihe von leichteren Veränderungen an den Markscheiden peripherer Nerven, welche bei den verschiedenartigsten Allgemeinerkrankungen gelegentlich oder aber auch regelmäßiger zu finden sind; zu diesen Erkrankungen gehören außer den toxischen und infektiösen Prozessen Stoffwechselstörungen, Arteriosklerose, progressive Paralyse, und zwar namentlich dann, wenn sie zu allgemeinem Marasmus und Kachexie geführt haben. Man findet alsdann in den Nervenfasern Vermehrung der Elzholzschen Körperchen, sowie hin und wieder die ersten der für den diskontinuierlichen Markscheidenzerfall charakteristischen Erscheinungen[1]). Vielleicht sind damit verwandt auch die geringfügigen Veränderungen, die sich an den zentralen Stümpfen lädierter Nerven einzustellen pflegen, und welche sich anfangs durch eine mäßige Vermehrung der Elzholzschen Körperchen, später durch eine dauernde Verschmälerung des Markmantels der Fasern zu erkennen geben[2]). Die Mehrzahl der Untersucher grenzt allerdings diesen Vorgang als einen besonderen „atrophischen" davon ab.

An den zentralen Nervenfasersträngen und weißen Fasermassen gibt es gleichfalls Veränderungen, welche von denen bei sekundärer Degeneration sich unterscheiden. Ob krankhafte Vorgänge vorkommen, welche mit Bestimmtheit als Analoga des Stranskyschen Markscheidenzerfalls bei peripheren Nerven zu gelten haben, muß zunächst dahingestellt bleiben. Darnach suchen müßten wir vor allem bei denjenigen nicht seltenen Fällen von toxischer multipler Neuritis, bei denen die Zentralorgane gleichzeitig affiziert sind[3]). Vorläufig fehlen darüber verwertbare histologische Untersuchungen.

1) Vgl. Stransky, Arbeiten a. d. Neurol. Institut von Obersteiner, 1907.
2) Elzholz, Pilcz, Raimann, Stransky, Homén u. A.
3) Vgl. Heilbronner, Monatsschr. f. Psych. u. Neurol., 1898.

Jedoch ist bereits verschiedenen Autoren aufgefallen, daß die Rückenmarksveränderungen bei multipler Neuritis nicht immer streng auf bestimmte Fasersysteme beschränkt bleiben, wie man bei sekundären Degenerationen erwarten müßte, und daß an dem Erkrankungsprozeß eine Diskontinuität sich oft nachweisen läßt.

Histologisch besser bekannt ist eine öfters beschriebene[1]) andere Erkrankung, die möglicherweise hierher gehört. Für sie charakteristisch ist die akute oder subakute Entwicklung kleiner konfluierender Herdchen, die zuerst gewöhnlich, wie viele andere pathologische Prozesse, in den Hintersträngen auftreten, aber bei weiterer Ausbreitung auch in anderen Rückenmarkssträngen und in den weißen Massen des Gehirns zu finden sind; auf die graue Substanz greifen sie anscheinend nie über. Von Anfang an ist die besondere Häufigkeit ihres Vorkommens bei schweren Anämien, essentiellen sowohl wie symptomatischen, betont worden. Histologisch geben sich die Herdchen zu erkennen durch regressive Veränderungen an den Markscheiden und durch eine Proliferation der Glia ganz der gleichen Art, wie wir sie bei sekundären Degenerationen zentraler Faserstränge beim Menschen kennen gelernt haben; das Plasma des Gliaretikulums schwillt erheblich und nimmt im Gebiet der Herdchen die bekannte gitterförmige Struktur an; aus dem diffusen gitterigen Protoplasma grenzen sich Körnchen(Gitter-)zellen ab und gelangen in die Lymphscheiden um die Gefäße; die Markscheiden zerfallen nicht erst in grobe Ballen und Schollen, sondern anscheinend stets direkt in feine Körnchen; die Achsenzylinder werden, wie bei Stranskys diskontinuierlichem Zerfallsprozeß der peripheren Nerven, erst spät ergriffen, deshalb lassen sich in den Herdchen mit geeigneten Färbungen stets sehr viel mehr erhaltene, oft noch mit einem schmalen Marksaum umgebene Achsenzylinder nachweisen, als Markscheidenpräparate vermuten lassen; jedoch kommt es in allen nur etwas weiter vorgeschrittenen Fällen zu völligem Untergang mindestens eines Teiles der Fasern; die Folge davon ist dann wieder die Entwicklung sekundärer Degenerationen und die Überlagerung des anfänglichen histologischen Bildes durch die uns bekannten Veränderungen bei sekundärer Degeneration. Das Endresultat ist in jedem Falle eine Verdichtung des gliösen Gewebes. Das Bindegewebe und der Gefäßapparat greifen in den histopathologischen Vorgang aktiv nicht ein.

1) S. u. a. Nonne, Deutsche Zeitschrift für Nervenheilkunde, Bd. XIV, Boedeker und Juliusburger, Archiv für Psychiatrie, Bd. XXX.

Achte Vorlesung.

Über einige histopathologische Komplexe. — Körnchenzellenfrage. — Der Entzündungsbegriff.

Die Erörterungen der letzten Vorlesung haben uns bereits über die Besprechung der pathologischen Veränderungen einzelner Gewebselemente des Nervensystems hinaus zu der Besprechung gewisser gesetzmäßig zusammengehörender Komplexe von Veränderungen geführt. Wir haben an den peripheren Nerven und den weißen Fasermassen von Rückenmark und Gehirn eine Reihe von pathologischen Vorgängen kennen gelernt, die nach Art und Ablauf weitgehende Übereinstimmungen aufwiesen. Diese Übereinstimmung zeigte sich darin, daß die Veränderungen sich auf das ektodermale Gewebe beschränkten[1]), daß das mesodermale (Gefäßbindegewebsapparat) sich nicht beteiligte, daß Achsenzylinder und Markscheide regressive Veränderungen (völliger oder teilweiser Zerfall) eingingen, während die Elemente der sog. Schwannschen Scheide bzw. die Glia Wucherung ihres Protoplasmas und Vermehrung der Kerne nicht erkennen ließen. Diese Vorgänge sahen wir in der gleichen Weise sich abspielen bei sekundärer Degeneration in peripheren Nerven wie in Gehirn und Rückenmark, beim diskontinuierlichen Zerfall peripherer Nerven, wie bei den als Beispiel gewählten Veränderungen der weißen Stränge im Verlaufe schwerer Anämien; Verschiedenheiten innerhalb gewisser Grenzen konnten wir nur beobachten bezüglich der Schnelligkeit des Markzerfalls und der Ausgiebigkeit der Proliferation von Glia bzw. Schwannschen Scheiden; in dem einen Falle trug der Prozeß mehr subakuten, im anderen mehr akuten Charakter.

Veränderungen von diesem Typus kommen unter den allerverschiedensten Bedingungen vor; sie können, wie in den angeführten

1) Die Elemente der Schwannschen Scheiden sind dabei, entsprechend den Ausführungen in der dritten Vorlesung, den ektodermalen zugezählt.

Fällen, isoliert, für sich allein auftreten und alsdann das Gesamtbild ganzer histopathologischer Prozesse ausmachen; oder aber sie finden sich als Teilerscheinungen komplizierterer Krankheitsprozesse. Wir werden nicht fehlgehen, wenn wir diesen Komplex von histologischen Vorgängen als den anatomischen Ausdruck einer bestimmten gesetzmäßigen Reaktionsweise des Nervengewebes auf gewisse Schädigungen auffassen, welche das Gewebe treffen (ektodermaler Typus). Die Natur der Schädigungen kann dabei sehr verschieden sein.

Diesem Typus läßt sich ein anderer gegenüberstellen, bei welchem im Gegensatz dazu der mesodermale Gefäßapparat die Hauptrolle bei der Beseitigung der Zerfallsprodukte und bei den ersten reparatorischen Vorgängen spielt (mesodermaler Typus). Wir treffen ihn überall, wo Nervengewebe in beliebiger Ausdehnung in toto zugrunde gegangen ist, sei es durch Verletzung, Quetschung, durch Blutung, thrombotische oder embolische Erweichung, durch Verätzung, Verbrennen, Erfrieren oder ähnliches, wenn nur außer dem ektodermalen Gewebe auch wenigstens ein Teil des Gefäßnetzes mit zerstört oder verletzt worden ist. Sein Prototyp sind die Gewebsveränderungen, welche sich im Anschluß an Blutungen in den Zentralorganen, sowohl der grauen wie der weißen Substanz, entwickeln[1]). Wir sehen alsdann, daß stets beide Stützgewebe der Zentralorgane, die Glia und das Bindegewebe mit den Gefäßen, sich um die Wette an den reparatorischen Vorgängen beteiligen; aber letzteres erweist sich als das vitalere, proliferationsfähigere, und deshalb finden wir zunächst immer das histologische Bild beherrscht von Wucherungsvorgängen an dem Gefäßbindegewebsapparat. Die Endothelien der Gefäße im Gebiet der nächsten Umgebung schwellen und vermehren sich, die durch die Zerstörung eröffneten Kapillaren wuchern; durch immer wiederholte Teilung ihrer Endothelien und Adventitialelemente bilden sie junge Gefäßsprossen, welche gegen die zerstörte oder nekrotische Masse des Herdes vom Rande her vordringen und in ihn hineinwachsen; ein anderer Teil der wuchernden Zellkomplexe wird zu faserigen Elementen (Fibroblasten), welche zum vorläufigen Ersatz des Zerstörten verwendet werden; drittens entstehen aus denselben proliferierenden Gefäßwandelementen gewaltige Mengen von Körnchenzellen, welche sich mit den Zerfallstrümmern

1) S. die Arbeiten von Nissl und von einigen seiner Schüler (Farrar, Histolog. und histopath. Arbeiten von Nissl, Bd. II, 1908).

des Gewebes beladen (Nissl). Die Glia innerhalb der Herde ist zusammen mit den Nervenzellen und Nervenfasern zugrunde gegangen, sie kann sich aktiv an dem Prozeß nicht mehr beteiligen; dagegen schwillt und proliferiert das gliöse Gewebe der Umgebung nach außen von der Zone der Kapillarwucherung. Diese Schwellung und Proliferation bleibt zunächst hinter der des Bindegewebsapparates zurück, erreicht aber immerhin schon bald beträchtliche Grade; man findet diffuse, schlecht begrenzte Protoplasmamassen und die verschiedenen Formen progressiv veränderter Gliazellen, unter ihnen regelmäßig die riesigen „gemästeten“ Formen Nissls. Innerhalb dieser Zone sehen wir die Glia auch in der uns bereits bekannten Weise sich beteiligen an der Aufnahme und Fortschaffung von ektodermalen Gewebsbestandteilen, welche hier außerhalb des eigentlichen Zerstörungsherdes noch zugrunde gehen (durch Ernährungsstörungen, sekundäre Degenerationen usw.). Später produziert die wuchernde Glia in der Umgebung der Herde immer größere Mengen von Fibrillen, welche allmählich das Zerstörungsgebiet abkapseln. Im weiteren Verlauf rückt diese Gliamasse langsam nach innen zu vor und verdrängt das ursprüngliche mesodermale Narbengewebe. War der Herd nur klein, so wird schließlich das Bindegewebe gänzlich durch Gliafasermassen ersetzt; sonst bleibt im Zentrum des alten Herdes lockeres Bindegewebe erhalten, oder aber es bildet sich ein zystischer Hohlraum, der mit einer Schicht mesodermalen Gewebes ausgekleidet, und der nach außen durch eine dichte gliöse Kapsel gegen die Umgebung abgegrenzt ist.

Diese Vorgänge erfahren einige Modifikationen, wenn die Zerstörung des Gewebes weniger vollständig ist, oder wenn die Schädigung langsam zunehmend erfolgt, wie beispielsweise nicht selten bei thrombotischen Erweichungen oder bei Drucknekrosen (Kompression). Dann kann man beobachten, daß die Glia innerhalb der Herde nur zu einem Teil zugrunde geht, und daß sie sich von Anfang an neben dem Bindegewebe an den Restitutionsvorgängen beteiligt. So entstehen Mischformen zwischen dem eben geschilderten Typus von Veränderungen (dem mesodermalen) mit dem zuerst beschriebenen ektodermalen. Daß in den Randgebieten von Zerstörungsherden auch die Glia stets teilnimmt an den Wucherungsvorgängen, hatten wir bereits gehört.

Bei den bisher erörterten akuten und subakuten Krankheitsprozessen haben wir ein histologisches Element eine wichtige Rolle spielen sehen, die Körnchenzellen. Mit diesen Körnchenzellen hat sich die Histopathologie des Nervensystems sehr vielfach beschäftigt[1]). Gluge beschrieb als der erste (1837) „Entzündungskugeln" in Erweichungsherden des Gehirns; ihre zelluläre Dignität wurde erst später nachgewiesen. Seitdem ist über ihre Bedeutung viel gestritten, und sind über ihre Herkunft in Gehirn, Rückenmark und peripheren Nerven die verschiedensten Meinungen geäußert und verfochten worden. Es gibt kein histologisches Bauelement des Nervensystems, das nicht Dieser oder Jener als Ursprungselement der Körnchenzellen angesehen hätte; Ganglienzellen, Gliazellen, Gefäßwandzellen, fixe Bindegewebszellen, weiße Blutkörperchen, sog. Wanderzellen, Eiterkörperchen sind in buntem Wechsel als ihre Matrix herangezogen worden (Nissl).

Nissl hat mit Recht hervorgehoben, daß alle zelligen Elemente, selbst die hoch differenzierten Ganglienzellen, unter Umständen fremdartige Bestandteile (Körnchen) in ihren Protoplasmaleib aufnehmen können, daß wir dann aber nicht jedesmal von Körnchenzellen sprechen, daß wir uns vielmehr gewöhnt haben, diese Bezeichnung für histologische Gebilde von ganz bestimmtem Charakter zu reservieren. Man nennt Körnchenzellen freie, relativ große, runde oder rundliche Elemente mit kleinem, häufig exzentrisch gelegenem Kern und einem Protoplasmaleibe, welcher ausgesprochen wabigen, gitterigen Bau zeigt und in seinen Maschenräumen durch Phagozytose aufgenommene „Körnchen" heterogener Herkunft enthält. Die Körnchenzellen sind stets Phagozyten, ihre Aufgabe ist die Aufnahme, Zerkleinerung und Fortschaffung von Zerfallsprodukten des Gewebes oder von kleinen Fremdkörpern (Tuschekörnchen, Nissl). Wir finden sie überall da, wo plötzlich Gewebsteile in großer Menge nekrotisch geworden sind, und wo das restierende Gewebe noch Vitalität genug besitzt, diese nekrotischen Massen wenigstens teilweise zu entfernen. Die Einschlüsse der Körnchenzellen können sehr verschiedener Art sein, und demnach wechselt ihr Aussehen in gewissem Grade je nach der Größe, Gleichmäßigkeit und chemischen Beschaffenheit dieser Einschlüsse; im Gebiet von Blutungen erscheinen sie anfangs

---

1) S. die ältere Literatur bei Bäumler, Inaug.-Diss., Halle 1881, — die neuere bei Nissl, Histolog. und histopath. Arbeiten, Bd. I, S. 328ff., 1904.

vollgepfropft mit Erythrozyten, später mit Pigmentmassen; wo Nervenfasern zugrunde gegangen sind, schließen sie Mark- und Achsenzylindertrümmer ein usf. Die Darstellung ihrer charakteristischen Zelleibsstruktur gelingt am besten mit der Nisslschen Methode und mit diffusen Färbungen (Hämatoxylin — van Gieson).

Die alte Streitfrage nach der Herkunft der Körnchenzellen können wir nach dem, was wir bereits in der voraufgehenden Vorlesung gehört haben, dahin entscheiden, daß diese Gebilde im peripheren und zentralen Nervensystem aus zum mindesten drei verschiedenen Elementen ihren Ursprung nehmen, aus der Glia, aus wuchernden Gefäßwandelementen und aus den Elementen der sog. Schwannschen Scheiden. Die älteste Auffassung über die Körnchenzellen ist dahin gegangen, daß sie aus weißen Blutkörperchen entstehen, daß sie nichts anderes sind als aus der Blutbahn stammende Leukozyten, welche Gewebstrümmer phagozytär in sich aufgenommen haben. Mit dieser Deutung in engem Zusammenhange steht die weitverbreitete Auffassung, daß das Vorhandensein von Körnchenzellen gerade so die entzündliche Natur eines Krankheitsprozesses beweise, wie das Vorhandensein von extravasierten Leukozyten. Wir sind bei unseren bisherigen Erörterungen nicht auf Körnchenzellen gestoßen, die wir auf weiße Blutkörperchen zurückführen konnten. Ob Leukozyten sich überhaupt im Nervensystem jemals in nennenswerter Zahl in Körnchenzellen umwandeln, muß zunächst als fraglich bezeichnet werden; das gilt selbst für die reparatorischen Vorgänge nach Blutungen, bei denen wir in den ersten Tagen regelmäßig größere Mengen von Leukozyten antreffen, und das gilt, wie wir sehen werden, auch für Eiterungen.

Es ist Nissls Verdienst, durch umfangreiche Untersuchungsreihen den Nachweis erbracht zu haben, daß sich die Abstammung von Körnchenzellen aus den bindegewebigen Bestandteilen des wuchernden Gefäßapparates dartun läßt[1]) (mesodermale Körnchenzellen). Das trifft aber nur zu für eine bestimmte Gruppe von krankhaften Veränderungen, nämlich für diejenigen, welche wir kurz als reparatorische Vorgänge des mesodermalen Typus bezeichnet haben. Wir haben gesehen, daß wir unter anderen Bedingungen die Entwicklung von Körnchenzellen Stufe für Stufe aus der Glia verfolgen können, während der Gefäß-

1) Vgl. die Abbildungen bei Farrar in Nissls Histolog. und histopath. Arbeiten, Bd. II, Taf. 1 u. II.

bindegewebsapparat völlig in Ruhe bleibt (gliogene Körnchenzellen). Beide Beobachtungsreihen lehren uns gleichzeitig, daß die typischen freien Körnchenzellen in diesen der Zahl nach häufigsten Fällen nur den Höhepunkt einer Entwicklungsreihe darstellen, daß sie hervorgehen aus ursprünglich fixen, in das Gewebe eingefügten Elementen, und daß alle Übergangsstufen zwischen diesen fixen Elementen und freien Körnchenzellen zu finden sind. Das histologische Endprodukt ist in beiden Fällen, bei der Entstehung aus den Gefäßwandzellen wie bei der Entstehung aus der Glia, das gleiche; strukturelle Unterschiede sind bisher nicht bekannt, und wir finden, daß Nissl für die von ihm studierten Gebilde mesodermalen Ursprungs als den geeignetsten und passendsten denjenigen Namen empfiehlt („Gitterzelle"), den Boedeker und Juliusburger vorgeschlagen haben für Elemente, die nach ihrer Schilderung zweifellos aus der Glia sich entwickeln. — Als drittes Ursprungselement der Körnchenzellen haben wir schließlich die sog. Schwannschen Scheidenzellen kennen gelernt.

Diese Beobachtungsreihen lehren uns, daß Körnchenzellen im Nervensystem aus verschiedenen zelligen Gewebselementen sich entwickeln können, und zwar aus allen denjenigen, welche eine lebhafte Proliferationsfähigkeit sich bewahrt haben. Körnchenzellen entstehen dann, wenn durch akute Prozesse so beträchtliche Massen von Zerfallsprodukten geschaffen werden, daß die normalen Mittel und Wege zur Resorption und Fortschaffung derselben nicht ausreichen. Soweit ihre Genese bisher verfolgt ist, sind sie umgewandelte Gewebszellen, welche aus dem ursprünglichen histologischen Verband ausscheiden und damit selber wahrscheinlich stets dem Untergang verfallen. Wo wir sie in voller Ausbildung antreffen, lassen sie auch immer bereits regressive Veränderungen an ihren Kernen erkennen.

Unter die beiden Typen von histopathologischen Vorgängen, welche als ektodermaler und mesodermaler bezeichnet worden sind, lassen sich die zurzeit bekannten Veränderungen eines großen Teiles der akuten und subakuten Krankheitsprozesse im Nervensystem einreihen. Sehr viel weniger ist über die Histopathologie einer Reihe anderer, zumeist chronischer Krankheitsvorgänge bekannt; dahin gehören einige der allerhäufigsten Erkrankungen des Nervensystems. Die Ära der Faseranatomie hat über sie zum Teil sehr detaillierte Aufschlüsse gebracht bezüglich ihrer Lokalisation und ihrer Aus-

breitung, während wir über die Art der bei ihnen sich abspielenden feineren histologischen Vorgänge nur sehr lückenhaft unterrichtet geblieben sind. Welche Stellung in der Histopathologie und Histopathogenese die Tabes dorsalis einnimmt, welcher Art die herdförmigen Markmantelausfälle bei der multiplen Sklerose des Gehirns und Rückenmarkes sind, bedarf noch ganz der Aufklärung[1]). Ebenso dunkel ist z. B. das Gebiet der sog. kombinierten Strang- und Systemerkrankungen des Rückenmarkes, und über die Mehrzahl der den Psychosen und den chronischen Gehirnleiden zugrunde liegenden histologischen Veränderungen fangen wir erst jetzt an, einige Kenntnisse zu sammeln. Mit der bisher am meisten geübten rein lokalisatorischen Betrachtungsweise sind wir bei der Mehrzahl der Krankheitsprozesse offenbar an der Grenze des Erreichbaren angelangt. Hier kann nur die Histopathologie weiter führen, dadurch, daß sie uns neue, histopathologische Anhaltspunkte für die Charakterisierung und für das Verständnis von Krankheitsvorgängen an die Hand gibt. Zu ihrer Unterstützung wird vielleicht auch die jetzt von verschiedenen Seiten in Angriff genommene Ausarbeitung histiochemischer Untersuchungsmethoden dienen können. —

In der pathologischen Anatomie des Nervensystems ist in früheren Zeiten großer Wert gelegt worden auf die Konstatierung von Hyperämie und Anämie des Gewebes. Die Verwertung der Blutfülle der Gefäße im histologischen Bilde stößt auf Schwierigkeiten wegen der bekannten Veränderungen, welche durch den Tod und durch physikalische Momente post mortem in der Blutverteilung hervorgerufen werden.

Noch schwerer der histologischen Untersuchung zugänglich ist das Ödem. Der Flüssigkeitsgehalt der Gewebe wird durch unsere Fixierungs- und Einbettungsmethoden so verändert, daß alle Schlüsse auf denselben aus mikroskopischen Präparaten mit größter Vorsicht aufgenommen werden müssen. Daß namentlich das Gehirn unter pathologischen Bedingungen großen Schwankungen in der Durchfeuchtung unterworfen ist, und daß die daraus resultierenden verschiedenen Zustände bei der Beurteilung kranker Gehirne durchaus nicht vernachlässigt werden dürfen, darauf hat erst kürzlich Reichardt[2])

---

1) Vgl. Schröder, Zentralbl. f. Nervenheilk. u. Psych., Bd. XXIX, S. 585, 1906, und Archiv f. Psychiatrie, Bd. XLIV, Heft 1.

2) Über die Untersuchung des gesunden und kranken Gehirnes mittels der Wage. Jena 1906.

hingewiesen. Durch histopathologische Untersuchung werden aber wohl diese Zustände von Schwellung bzw. Schrumpfung des Gewebes nur dann nachweisbar gemacht werden können, wenn es gelingt, für sie konstante histopathologische Begleiterscheinungen an den Gewebsbestandteilen aufzufinden.

Unter den makroskopischen Begriff Atrophie fallen sehr verschiedenartige Dinge. Jeder nur einigermaßen intensive Krankheitsvorgang führt, wenigstens im zentralen Nervensystem, zu einem Schwunde von spezifisch nervöser Substanz. Verkleinerung einzelner Teile oder Bezirke ist deshalb das Endresultat aller schwereren Krankheitsprozesse, welcher Art sie auch sein mögen. Solchen sekundären Atrophien gegenüber pflegt man als primäre diejenigen Vorgänge zu bezeichnen, von denen angenommen wird, daß sie von Anfang an schleichend, ohne stürmische Erscheinungen zu einem Schwunde von nervöser Substanz führen; jedoch wissen wir gerade über ihre Histopathogenese noch sehr wenig sicheres.

Einer etwas eingehenderen Besprechung bedarf schließlich der Begriff der Entzündung im Nervensystem. Ein Blick in die Literatur und in die klinischen Lehrbücher zeigt, daß in Neurologie und Gehirnpathologie von der Bezeichnung Neuritis, Myelitis, Enzephalitis ein ausgedehnter Gebrauch gemacht wird, daß es nur wenige Erkrankungen des Nervensystems gibt, welche nicht allgemein oder wenigstens von einem Teil der Autoren dahin gerechnet werden. Der Sprachgebrauch ist in dieser Hinsicht im Laufe der Zeit recht lax geworden. Die anatomischen Darstellungen schließen sich den klinischen Auffassungen mehr und oder weniger eng an; erst in neuerer Zeit wird dagegen von vielen Seiten Widerspruch erhoben. Wir finden, daß einer großen Zahl von Untersuchern für die Sicherung der anatomischen Diagnose Neuritis der Nachweis des Zerfalls von Markscheiden mit Hilfe der Marchischen Methode oder der Weigertschen Markscheidenfärbung genügt; da dieser Zerfall der regelmäßige Befund auch bei einfacher sekundärer Degeneration ist, wird deshalb von diesen Untersuchern die Unmöglichkeit einer scharfen Unterscheidung zwischen beiden Krankheitsvorgängen gelehrt, und sind Bezeichnungen wie traumatische Neuritis, degenerative Neuritis eingeführt worden. Der Name Myelitis hat sich eingebürgert als Benennung für jedwede, namentlich akut entstandene herdförmige Erkrankung des Rückenmarkes; mit der Enzephalitis ist es kaum anders. Nur zu einem Teil ist das begründet in dem Überleben von alten,

sonst überwundenen pathologisch-anatomischen Vorstellungen: den alten Autoren galt als das Prototyp der Entzündung in Gehirn und Rückenmark die Erweichung, Verhärtung (Sklerose) des Gewebes wurde als der Ausgang entzündlicher Prozesse angesehen, und noch heute treffen wir nur selten auf den Versuch einer Abgrenzung echt entzündlicher Vorgänge von einfachen Blutungen, Erweichungen, Drucknekrosen, traumatischen Zerstörungen u. ähnl. m. Als man dann später „Entzündungen ohne Erweichung" kennen lernte, war die Möglichkeit gegeben, die Zugehörigkeit des größten Teiles aller überhaupt bekannten Krankheitsprozesse zu den entzündlichen zu erörtern. Daß die Ableitung der Körnchenzellen aus Leukozyten eine weitere Stütze für die Angliederung aller Vorgänge, bei denen sie sich finden, an die Entzündungen abgegeben hat, ist bereits erwähnt worden.

Es fehlt nicht an ernsthaften Versuchen, diesen üblich gewordenen Begriff der Entzündung wissenschaftlich zu begründen. Um all die beobachteten histologischen Bilder bei den als entzündlich gedeuteten Vorgängen von einem einheitlichen Gesichtspunkt aus betrachten zu können, hat man jede auf inadäquate Reize hin erfolgende Gewebsveränderung entzündlich genannt[1]); man hat dann eine lange Stufenleiter konstruiert, die mit den leichtesten Veränderungen beginnt und bei der eitrigen Einschmelzung des Gewebes endet, und man hat gelehrt, daß alle diese Veränderungen nur Stadien ein und desselben Prozesses, nämlich der Entzündung, seien, der bald auf dieser, bald auf jener Stufe halt machen könne.

Bei dieser histologischen Begriffsbestimmung dürfen allerdings so ziemlich alle Krankheitsvorgänge, bei denen irgend welche progressiven Erscheinungen an irgend welchen Gewebselementen zu beobachten sind, den entzündlichen zugezählt werden, darf das Trauma als Prototyp der nicht eitrigen Entzündung gelten, darf ein Fall von Rückenmarksquetschung „seinem Wesen nach der Entzündung" zugerechnet und dürfen die Erscheinungen der sekundären Degeneration gegebenen Falles als charakteristisch für eine Neuritis angesprochen werden. Nur bleibt dann die Folge nicht aus, daß auch die Unmöglichkeit zugegeben werden muß, Entzündungsvorgänge histologisch scharf zu unterscheiden von diffusen Gliombildungen und

1) s. Friedmann: „Die Gewebsentzündung ist die allgemeine Reaktion auf jeden irgendwie gestalteten inadäquaten Reiz"; vgl. dazu Virchow: Entzündung unterscheidet sich von der einfachen Irritation nur quantitativ.

Encephalomalacien, ebenso wie die Unmöglichkeit, in vielen Fällen die anatomische Diagnose auf Entzündung überhaupt aus dem histologischen Bilde allein zu stellen ohne gleichzeitige Berücksichtigung der Ätiologie und des klinischen Verlaufs. Solche Schlüsse mögen konsequent sein, wenn man sich auf den Boden der genannten Definition stellt, aber sie sollten gerade lehren, daß dieser Begriff Entzündung keinen Wert besitzt für Histopathologie.

Für eine grobe Gruppierung der außerordentlich verschiedenen histologischen Bilder bei den als Entzündung bezeichneten Vorgängen ist, analog den Vorgängen in den drüsigen Organen des Körpers, die Unterscheidung in parenchymatös und in interstitiell entzündliche üblich geworden; von ersteren pflegt man zu sprechen, wenn lediglich Veränderungen an dem Parenchym, d. h. hier an den Nervenzellen und Nervenfasern, nachweisbar sind, von letzteren, wenn daneben oder aber ausschließlich sich Veränderungen am interstitiellen Gewebe vorfinden. Für den Begriff der reinen parenchymatösen Entzündung im Zentralnervensystem fehlt uns jede anatomische Unterlage, er ist bei dem heutigen Stande unserer Kenntnisse lediglich eine Konstruktion. Die Veränderungen an dem „Parenchym“ in Gehirn und Rückenmark, den Nervenzellen, den Achsenzylindern und Markscheiden sind, wie wir gesehen haben, ausschließlich regressiver Art und uns stehen, bisher wenigstens, keinerlei Anhaltspunkte zur Verfügung, ihnen im Einzelfalle anzusehen, ob sie durch entzündungserregende Ursachen hervorgerufen worden sind oder nicht. Die peripheren Nerven besitzen in den Elementen der Schwannschen Scheiden einen wahrscheinlich als „parenchymatös“ aufzufassenden Gewebsbestandteil, dessen Fähigkeit zu weitgehenden Umwandlungen progressiver Art wir kennen gelernt haben; als Beweis für den entzündlichen Charakter von Nervenerkrankungen (gegenüber den degenerativen) hat man angeführt die Ausgiebigkeit und die Frühzeitigkeit des Auftretens solcher Wucherungserscheinungen an den Schwannschen Scheiden; gegenüber anderen, nicht entzündlichen Vorgängen handelt es sich jedoch auch hier lediglich um graduelle Unterschiede, und es muß fraglich erscheinen, ob es berechtigt ist, allein auf Grund solcher graduellen Unterschiede eine Grenze zwischen entzündlichen und nicht entzündlichen Vorgängen zu ziehen.

Für die Glia der Zentralorgane gilt das gleiche wie für die Nervenfasern und Nervenzellen; wir kennen an ihr sehr verschieden gestaltete regressive und progressive Veränderungen, aber keine von

ihnen kann nach unseren heutigen Kenntnissen darauf Anspruch machen, als charakteristisch oder beweisend für die entzündliche Natur der Krankheitsursache zu gelten, es sei denn, daß man kurzer Hand alle progressiven Veränderungen an ihr als entzündlich anspricht.

Auf Grund dieser Überlegungen können wir es nur als einen Fortschritt betrachten, daß neuerdings von verschiedenen Seiten her das Bestreben zum Ausdruck gebracht wird, diesen weiten Entzündungsbegriff zunächst fallen zu lassen, ihn zu zergliedern und aufzulösen in eine Reihe von histologisch abgrenzbaren Vorgängen, oder aber seine Anwendung zu reservieren für ein enger begrenztes Gebiet, und es dann der Zukunft zu überlassen, ob es sich als nötig oder zweckmäßig erweisen wird, die dadurch gewonnenen neuen Begriffe ganz oder zum Teil wieder zusammenzufassen[1]).

In dieser Hinsicht hat für das Zentralnervensystem Nissl den Anfang gemacht durch Umgrenzung der von ihm besonders eifrig studierten Gewebsveränderungen, welche wir oben kurz die des mesodermalen Typus genannt haben. Er wies nach, „daß überall wo Hirnsubstanz, gleichviel auf welche Weise, zertrümmert wird, oder wo nekrotische Hirnsubstanz oder auch eine fremde Substanz von lebendem Gewebe umgeben wird, das letztere in ganz bestimmter Weise reagiert", und daß diese Reaktion im Wesen die gleiche ist bei polienzephalitischen Blutungen, in der Umgebung eines Sarkoms, nach Stichwunden mit einer glühenden Nadel, nach Einbringung eines mit Streptokokken getränkten Wattebäuschchens oder nach Anätzung der Hirnsubstanz mit Chromsäure[2]); immer handelt es sich um die bestimmt charakterisierten Vorgänge an dem erhalten gebliebenen umgebenden Gewebe, welche wir kennen gelernt haben. Die Veränderungen dieses Typus sind aber stets nur sekundäre Begleiterscheinungen, sind der anatomische Ausdruck reaktiver Vorgänge, die mit dem Krankheitsprozeß, welcher zu einer Zertrümmerung oder Zerstörung von Nervengewebe geführt hat, nichts zu tun haben. Behalten wir das im Auge, so kommen wir nicht in die Versuchung, allein wegen ihres Vorhandenseins die histologischen Veränderungen

1) Vgl. Nissl, „Meines Erachtens würde die pathologische Anatomie in ihren Grundfesten nicht erschüttert werden, wenn man den Entzündungsbegriff, so wie er heute gebraucht wird, kurzerhand ausmerzte". Histol. und histopath. Arbeiten, Bd. I, S. 466.

2) s. Nissl, Über einen Fall von Geistesstörung bei einem Hunde, Archiv f. Psych., Bd. XXXIII, Heft 2, Autoreferat nach einem Vortrage.

bei einer einfachen Hämorrhagie durch Gefäßruptur oder durch Verletzung als wesensgleich und nur graduell verschieden von denen bei einem Abszeß zu deuten.

In der gleichen Weise abgegrenzt zu werden verdient die Gruppe derjenigen histopathologischen Vorgänge, welche wir als die des ektodermalen Typus zusammengefaßt haben. Unter gewissen Umständen sahen wir sie als primäre selbständige Krankheitsprozesse sich entwickeln, in sehr vielen anderen Fällen aber haben auch sie nur die Bedeutung sekundärer Vorgänge als Reaktion auf die allerverschiedensten Schädigungen des Gewebes; oft findet man sie in bunter Mischung mit den Veränderungen des mesodermalen Typus zusammen.

Die Konstruktion der langen Reihe von Erscheinungsformen bei Vorgängen, die man als entzündlich zusammenfassen zu dürfen glaubt (s. o.), war nur dadurch möglich, daß man das Hauptaugenmerk auf diese zwei Reihen von sekundären Veränderungen richtete, daß man sie als das den Prozeß charakterisierende heraushob, und daß man die sonstigen Befunde als unwesentlich vernachlässigte oder nur für die Gradabmessung verwertete (z. B. das Vorhandensein von extravasierten weißen Blutkörperchen in den Gefäßscheiden oder im Gewebe).

Diese Stufenfolge ist ferner auch insofern eine bloße Konstruktion, als es den pathologischen Erfahrungen nicht entspricht, daß die Veränderungen der Reihe nach ineinander übergehen können. Eine Eiterung ist stets von Anfang eine Eiterung und als solche histologisch charakterisiert, die reaktiven Vorgänge im Anschluß an eine Hämorrhagie, an eine nicht infektiöse embolische Erweichung, eine Quetschung gehen niemals in einen Abszeß über, es sei denn, daß sekundär eine Infektion hinzutrete, eine sog. parenchymatöse Neuritis wandelt sich nicht in eine exsudativ interstitielle um, und letztere hat nicht zum Vorstadium eine „parenchymatöse“ Neuritis.

Seit Cohnheims Untersuchungen ist man darüber sich allgemein einig, daß der Austritt von weißen Blutkörperchen und die vermehrte Ausschwitzung von flüssigen Bestandteilen des Blutes durch die nicht rupturierten Gefäßwände hindurch ein anatomisches Charakteristikum des Entzündungsprozesses darstellt. Wo wir diesen Vorgang antreffen, da haben wir jedenfalls das Recht von Entzündung zu sprechen. Ob es unter allen Umständen berechtigt ist, dem Vorschlage Nissls entsprechend, nur diejenigen Prozesse entzündlich

zu nennen, bei denen man eine solche „Beteiligung der Blutgefäße im Sinne exsudativer Erscheinungen“ nachzuweisen imstande ist, läßt sich mit Sicherheit heute noch nicht entscheiden. Schließen wir uns Nissl an, so haben wir allerdings den Vorteil, daß wir alsdann über ein scharf zu präzisierendes histopathologisches Korrelat für die große Mehrzahl derjenigen Erkrankungen verfügen, welche zweifellos den Entzündungen zugehören. Erweist sich diese Begriffsbestimmung als zu eng, so steht ihrer späteren Erweiterung nichts im Wege. Noch mehr würde es sich allerdings vielleicht empfehlen, wenn man zunächst auch für diese Vorgänge auf das Prädikat entzündlich verzichtete und sie unter einem indifferenteren, nicht zu Verwechslungen und Mißverständnissen Veranlassung gebenden Namen (exsudativ, diapedetisch) als histopathologische Vorgänge eines besonderen Typus — neben den zwei bereits beschriebenen Typen — aufführte.

In der Histologie wird für die Erkennung dieser Veränderungen der Hauptnachdruck auf den Nachweis der extravasierten weißen Blutkörperchen gelegt werden müssen, da der Nachweis vermehrter Flüssigkeitsausscheidung mit Hilfe der uns zu Gebote stehenden histologischen Methoden auf Schwierigkeiten stößt.

Wenn in den Zentralorganen weiße Blutelemente die nicht rupturierten Gefäße verlassen, so gelangen sie zunächst in die die Gefäße umgebenden Lymphräume (s. IV. Vorlesung, S. 41) und erst dann in das spezifisch nervöse Gewebe; dementsprechend treffen wir extravasierte Blutelemente entweder als perivaskuläre Anhäufungen an, oder aber als diffuse Infiltrate des Gewebes. Damit stoßen wir auf zwei für die Lehre von der Entzündung wichtige Begriffe, mit denen viel Mißbrauch getrieben worden ist, und um deren Präzisierung sich wieder besonders Nissl verdient gemacht hat. Ansammlung von zelligen Elementen in den Lymphscheiden und Vermehrung der Kerne im Gewebe können eine sehr verschiedene Bedeutung haben je nach der Art und der Herkunft dieser Elemente; die entzündliche Natur pathologischer Prozesse in dem oben definierten Sinne beweisen sie nur dann, wenn sie nachweislich aus dem Blutstrome stammen; das, was man in der Literatur vielfach kurz als „Rundzelleninfiltrate“ bezeichnet findet, ist aber sehr heterogener Natur.

Zunächst beanspruchen für die Beurteilung eine verschiedene Bewertung die einkernigen Lymphozyten und die gelapptkernigen Leukozyten. Letztere sind das spezifische Extravasatelement aller

Eiterungen; sie zeigen in hervorragendem Maße die Tendenz, durch die Lymphscheiden hindurch rasch ins Gewebe vorzudringen, sich lokal anzusammeln und zur Einschmelzung (Abszeßbildung) zu führen [1]). Die Lymphozyten dagegen „respektieren die biologische Grenzscheide" zwischen Gefäß-Bindegewebsapparat und dem ektodermalen Gewebe (Nissl), sie sammeln sich an in den die Gefäße umgebenden Lymphbahnen und sind nur selten frei im Nervengewebe zu finden; sie sind dasjenige Element, das in der überwiegenden Mehrzahl der Fälle die echt entzündlichen Zellmäntel um die Gefäße, die perivaskulären Infiltrate zusammensetzt, während die Leukozyten das Bild der mehr diffusen entzündlichen Gewebsinfiltrate hervorrufen [2]).

In den Lymphozytenansammlungen um die Gefäße herum findet man, namentlich bei chronischen Krankheitsprozessen, sehr häufig eine besondere Abart, welche von Unna und von Marschalko als Plasmazellen beschrieben worden sind; es sind das einkernige Elemente, welche im Gegensatz zu den gewöhnlichen Lymphozyten einen mehr oder weniger großen Protoplasmaleib besitzen, der in seinem Innern unregelmäßige, eigenartig gestaltete Brocken einer sich mit basischen Anilinfarben dunkel tingierenden Substanz enthält [3]).

Von einem andern zelligen Element, welches sowohl das Bild der diffusen Gewebsinfiltration, als der perivaskulären Ansammlungen hervorrufen kann, ist schon des öfteren die Rede gewesen; das ist die sog. Körnchenzelle. Wir haben gesehen, daß unter den Bedingungen, welche wir näher studiert haben, sich Körnchenzellen nicht aus Blutzellen, sondern vielmehr aus verschiedenen fixen Gewebselementen entwickeln, daß sie erst auf dem Höhepunkt ihrer Entwicklung frei werden und alsdann in den Lymphstrom, der um die Gefäße zirkuliert, geschleppt werden. Die Genese und die Zu-

---

1) Ob diese Eigenschaften den Leukozyten an und für sich anhaften, oder etwa den in solchen Fällen mit den Leukozyten gleichzeitig vorhandenen Krankheitserregern und Stoffwechselprodukten, ist eine Frage für sich.

2) Nissl hat gezeigt, daß auch bei allen Zerstörungen des Nervengewebes ein Auswandern von polynukleären Leukozyten und ein Einwandern derselben in das zerstörte Gebiet den an die Zerstörung sich anknüpfenden histopathologischen Prozeß einleitet; aber diese Zellen verschwinden sehr rasch wieder und spielen weiterhin keine aktive Rolle mehr (Histolog. u. histopath. Arb., Bd. I); sie haben wahrscheinlich eine andere Bedeutung als die per diapedesin austretenden Leukozyten bei Eiterungsvorgängen.

3) S. über die Geschichte der Plasmazellenfrage Nissl, Histolog. u. histopath. Arbeiten, Bd. I, S. 247 ff.

sammensetzung der auf solche Weise entstehenden „Infiltrate“ ist demnach recht verschieden von derjenigen echter zelliger Extravasate: in dem einen Falle wandern die Elemente aus dem Blutstrom in die Lymphscheiden und ins Gewebe hinein, im andern Falle umgekehrt aus dem Gewebe in die Lymphscheiden. Daß dementsprechend auch in beiden Fällen die Infiltrate nicht als gleichbedeutend für die Auffassung der zugrunde liegenden Krankheitsvorgänge ausgesehen werden dürfen, leuchtet ein.

Es ist ferner häufig die Ansicht vertreten worden, daß überall frei im Nervengewebe weiße Blutkörperchen zu finden seien; es lag deshalb nahe daran zu denken, daß Gewebsinfiltrationen auch durch eine Vermehrung dieser Elemente zustande kommen können. Jedoch haben Weigert und Nissl den Nachweis erbracht, daß das, was man früher als Körner oder freie Kerne (Henle) bezeichnete und mit Lymphozyten identifizierte, zum allergrößten Teil Gliakerne sind, deren Natur man nur mit Hilfe der alten Methoden nicht zu erkennen imstande gewesen war, und daß unter normalen Verhältnissen Lymphozyten frei im Gewebe nie oder jedenfalls äußerst selten vorkommen [1]).

Eine Vermehrung der Kerne des Gewebes kommt bei pathologischen Prozessen sehr häufig zustande durch Wucherungsvorgänge an der Glia. Gar nicht selten ist in der Hirnrinde wie in den tieferen Teilen der Zentralorgane diese Gliakernvermehrung besonders ausgesprochen in unmittelbarer Nähe der Gefäßwände. Liegen diese Kerne, wie das häufig der Fall ist, reihenförmig dicht unter der gliösen Membrana limitans perivascularis und haben sie dazu eine gewisse äußere Ähnlichkeit mit Lymphozyten, so kann dadurch sehr wohl das Bild eines echten perivaskulären Exsudates vorgetäuscht werden.

Daß gelegentlich bei oberflächlicher Betrachtung auch eine Vermehrung der Gefäßwandelemente (z. B. bei Endarteriitis obliterans) als Extravasat imponieren kann, sei nur erwähnt.

Bei den Cohnheimschen Versuchen über Entzündung treten auf der Höhe der Schädigung außer den weißen auch rote Blutkörperchen aus den Gefäßen aus. Diese Beobachtung hat mit zu der Lehre von der sog. hämorrhagischen Encephalitis bzw. Myelitis

1) Vgl. Nissl, Histolog. u. histopath. Arbeiten, Bd. I, S. 440 ff., ferner Ranke, ebenda, Bd. II, S. 276.

und Neuritis Veranlassung gegeben. In der menschlichen Pathologie sind Blutungen bei echt entzündlichen (exsudativen, diapedetischen) Prozessen durchaus nicht so häufig, wie gewöhnlich angenommen wird; miliare und auch etwas größere Hämorrhagien findet man meist nur bei sehr akuten entzündlichen Schädigungen, und auch in diesen Fällen ist es nicht sicher, ob sie als zum Wesen der Entzündung gehörig betrachtet werden dürfen, und nicht vielmehr lediglich als sekundäre Begleiterscheinungen infolge miliarer Thrombosen und Rupturen. Eine umfangreiche Gruppe anderer gewöhnlich als hämorrhagische Encephalitis usw. bezeichneter Prozesse hat aller Wahrscheinlichkeit nach überhaupt nichts mit den Entzündungen zu tun; das Prototyp dieser Gruppe ist die sog. Poliencephalitis haemorhagica superior acuta von Wernicke; für sie hat sich nachweisen lassen[1]), daß die bei ihr erkennbaren krankhaften Veränderungen lediglich bestehen in punktförmigen Blutungen und in den bekannten gesetzmäßigen Reaktionen des umgebenden Gewebes auf diese Blutungen, daß sonst alle anderen Veränderungen fehlen, so daß also keinerlei anatomische Anhaltspunkte dafür vorhanden sind, den Prozeß den entzündlichen zuzuzählen; denn selbst, wenn man geneigt ist, die Reaktionen des umgebenden Gewebes als entzündlich zu bezeichnen, so beweisen diese wegen ihrer sekundären Natur nichts für die Art des zugrunde liegenden primären Prozesses, der die Hämorrhagien im Gefolge gehabt hat. Wahrscheinlich gilt dasselbe auch für einen Teil der andern sog. hämorrhagischen Encephaliliden, Myelitiden und Neuritiden. Miliare Blutungen ganz der gleichen Art, wie sie häufig als charakteristisch für gewisse entzündliche Prozesse beschrieben werden, sind nichts seltenes bei Vorgängen, die mit Entzündung nichts zu tun haben; sie sind bekannt als Folgeerscheinungen von schweren Schädelverletzungen, von epileptischen Anfällen und von Erstickungstod. —

Machen wir uns die in der vorigen und in dieser Vorlesung geäußerten Anschauungen zu eigen, so haben wir eine Reihe von Anhaltspunkten um den großen Komplex derjenigen histopathologischen Vorgänge, welche heute noch unter der Bezeichnung Entzündung zusammengefaßt werden, zu zergliedern. Wir werden den Namen parenchymatöse Entzündung ganz vermeiden, wir werden die ein-

---

1) Schröder, Zur Lehre v. d. ak. häm. Polienc. sup., Histolog. u. histopath. Arbeiten von Nissl, Bd. II.

fachen gesetzmäßig erfolgenden Reaktionen des Stützgewebes auf degenerative Vorgänge am Parenchym gesondert betrachten, desgleichen die Reaktionen auf Zerstörungen des Gewebes, und wir werden, wenn wir den Namen überhaupt beibehalten wollen, die Bezeichnung Entzündung zunächst reservieren für diejenigen krankhaften Veränderungen, bei denen sich zweifellos zellige Extravasate vorfinden; wo diese fehlen, werden wir vorläufig mit der histologischen Diagnose Entzündung vorsichtig sein. Wir werden uns nicht wundern, wenn wir außerdem in solchen Entzündungsgebieten noch mancherlei andere histopathologische Veränderungen antreffen, degenerative Vorgänge am „Parenchym", regressive und progressive Veränderungen am ektodermalen und mesodermalen Stützgewebe; aber wir werden diese Veränderungen nicht als charakteristisch für Entzündungsvorgänge ansehen, sondern als den anatomischen Ausdruck von Schädigungen und von daraufhin erfolgenden reaktiven Wucherungen des Gewebes, wie sie im lebenden Organ unter allen Umständen durch jedwede Schädlichkeit hervorgerufen werden (Proliferation von Gefäßen, Bildung von Fibroblasten und Körnchenzellen, Wucherung der Glia).

WELLCOME LIBRARY INSTITUTE

Druck von Ant. Kämpfe in Jena.